




Örondiagnostik

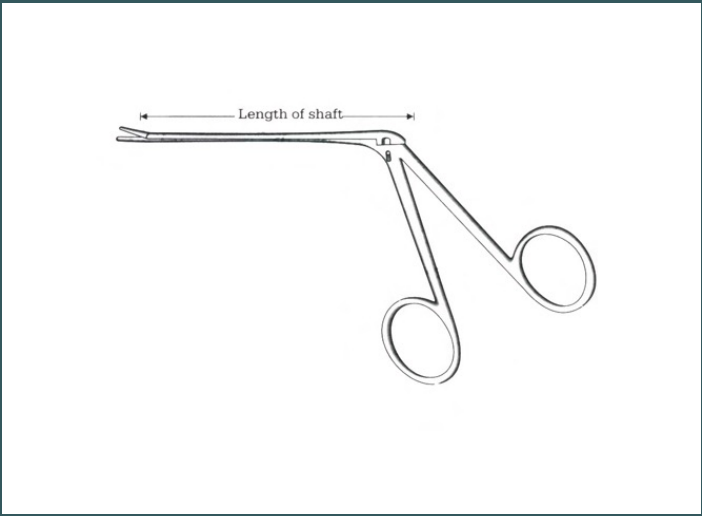
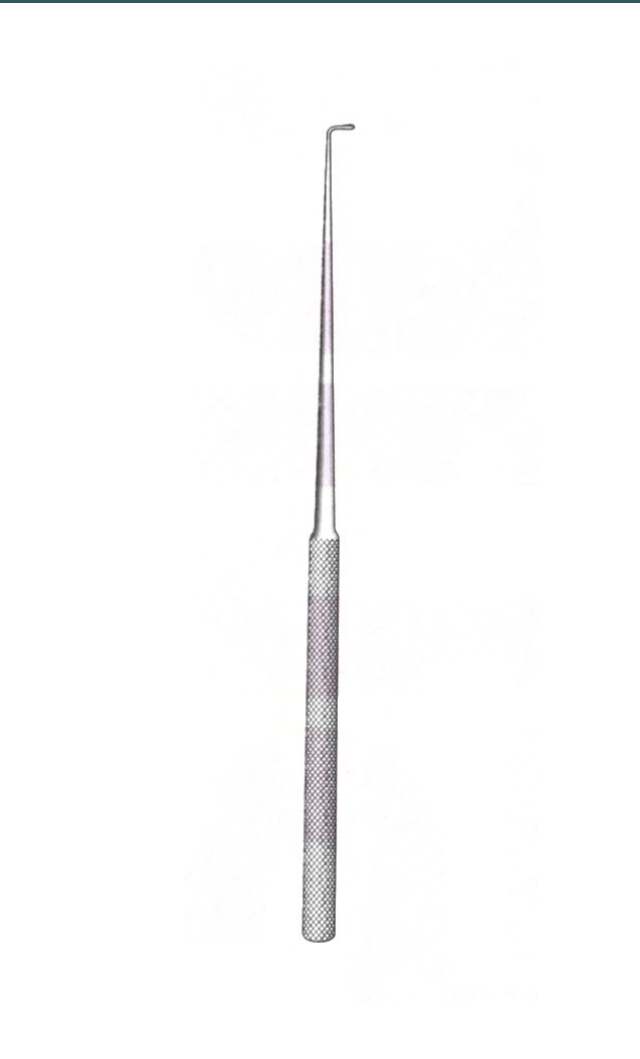
Joel Bergqvist

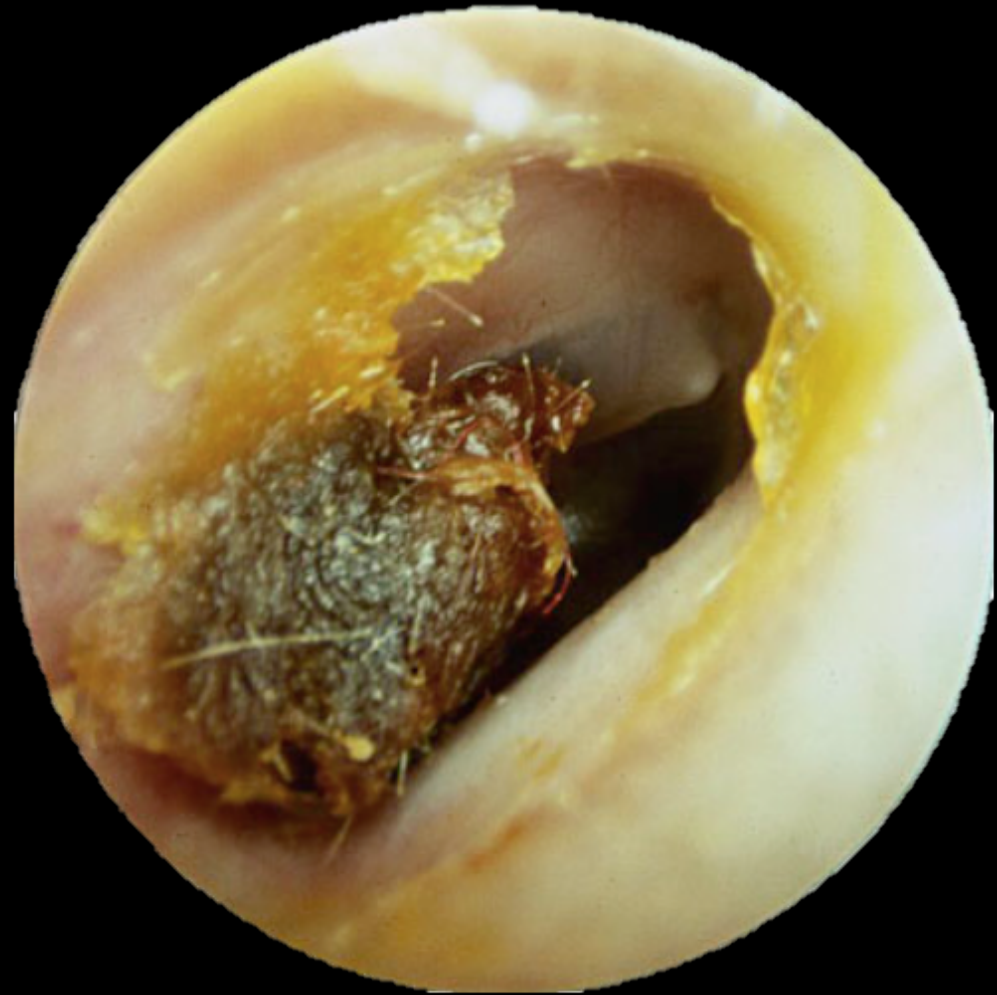Öron-näs-hals specialist

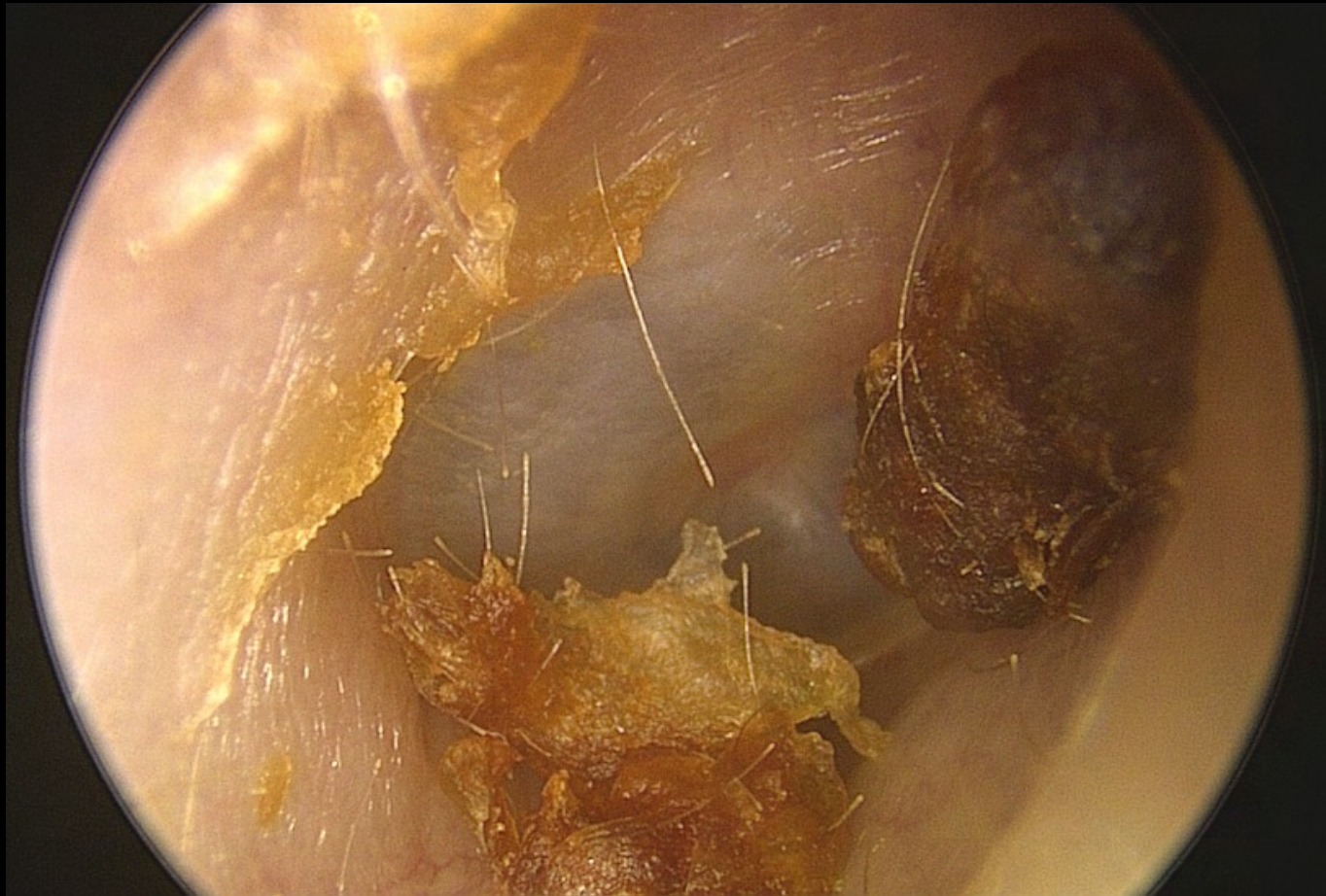


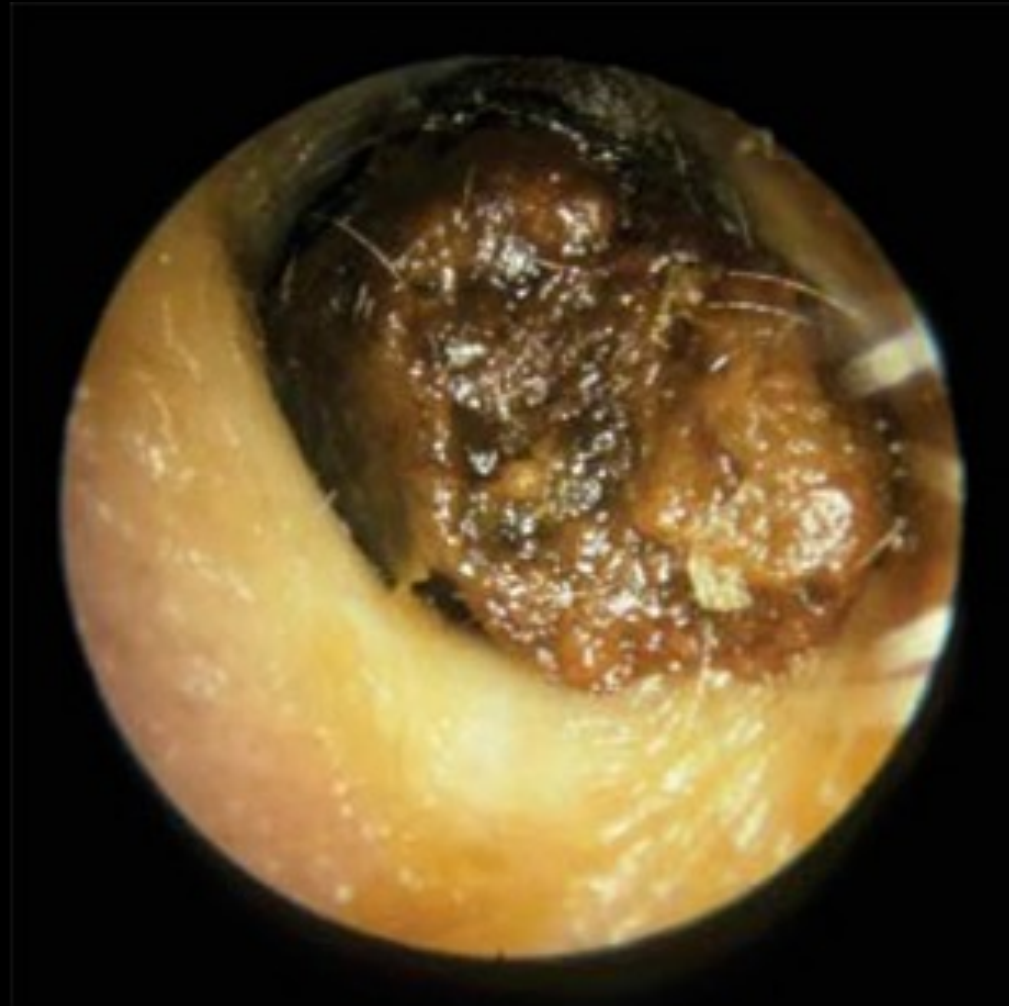
Vax

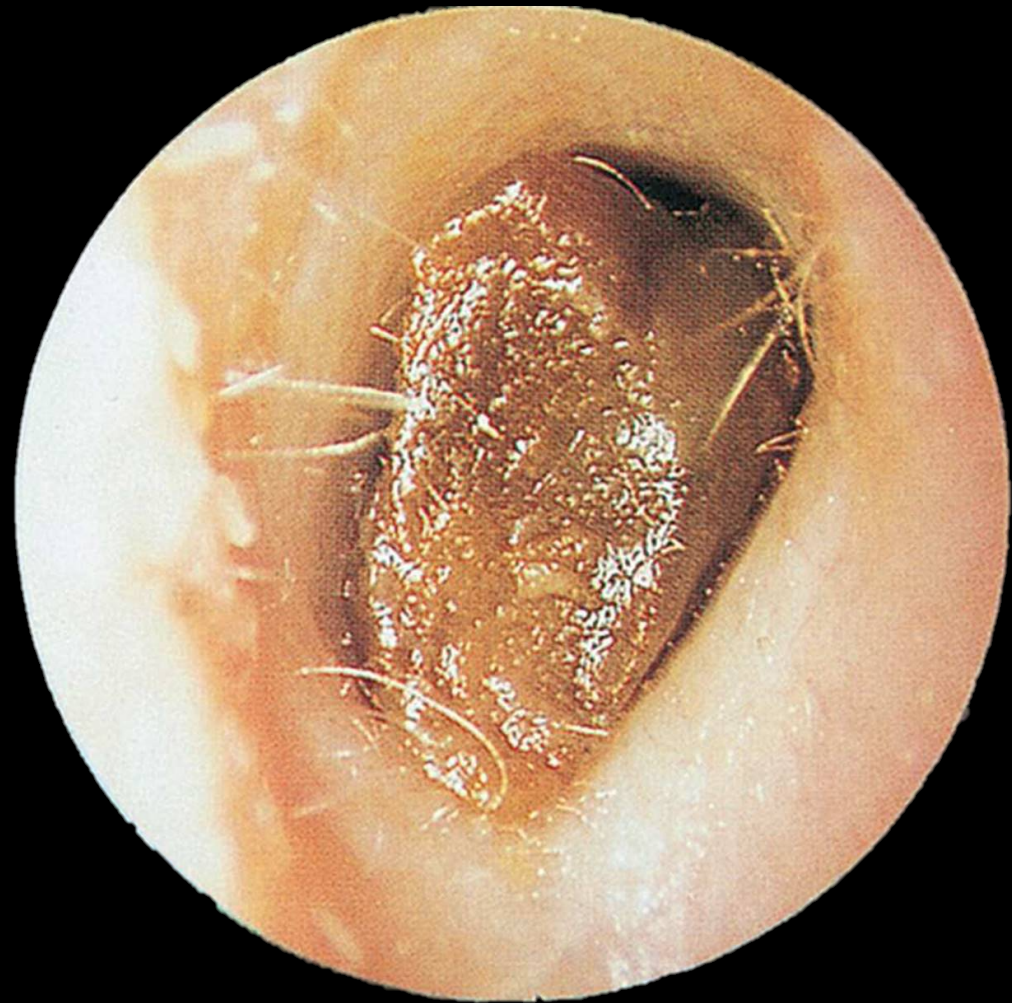
Ses i alla åldrar | Är ingen sjukdom | Kan orsaka plötslig hörselnedsättning











Extern otit

Samlingsnamn för en grupp tillstånd där yttre hörselgången är inflammerad

Stafylokocker | *Pseudomonas aeruginosa*

Aspergillus niger | *Candida*

Riskfaktorer

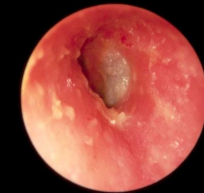Tops/gem



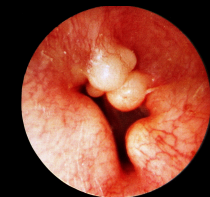
H-app
Hörlurar
Proppar

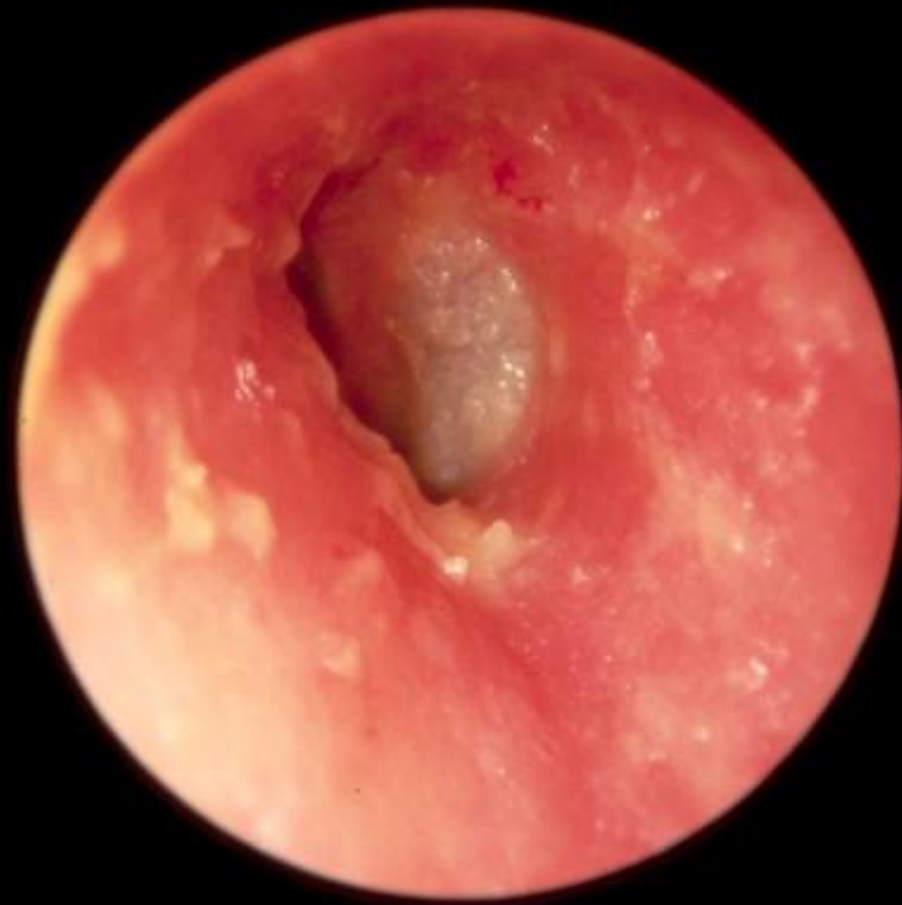

Eksem

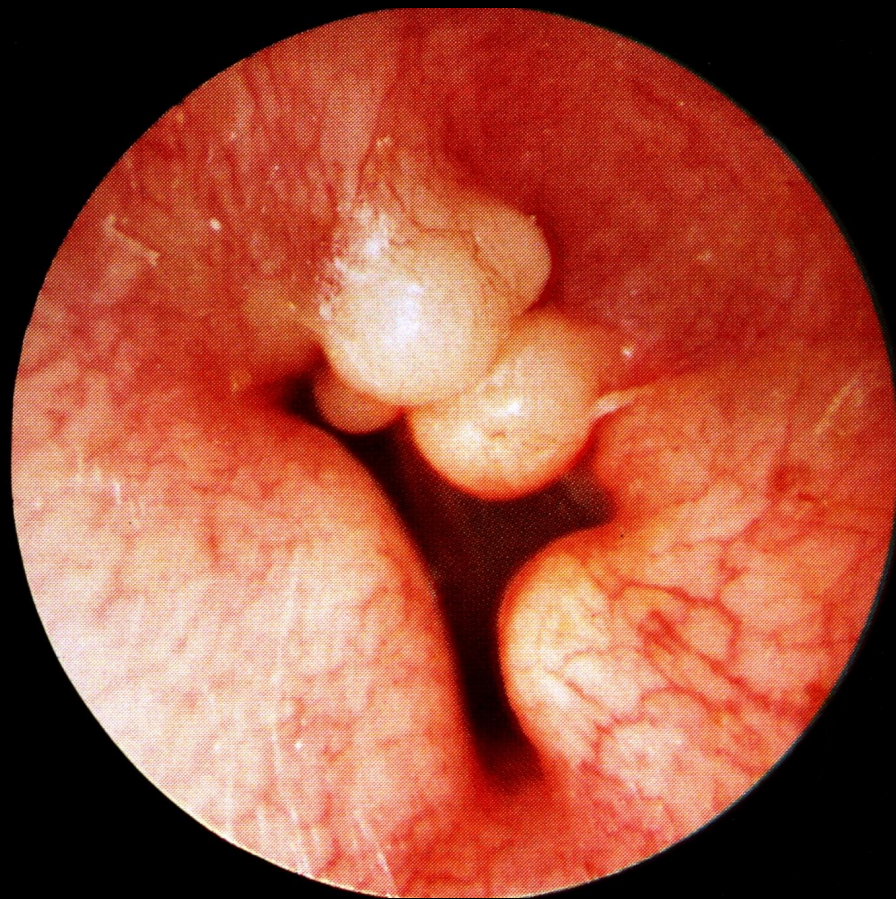


Exostoser





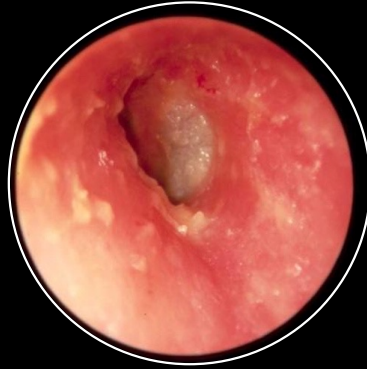Eskem



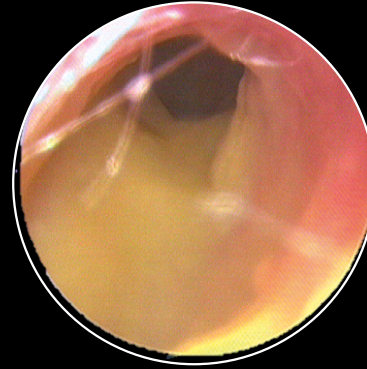
Exostoser



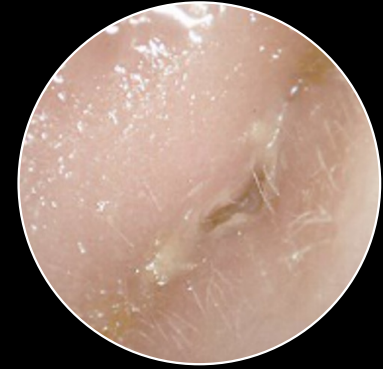Vattenkarens
Inget annat heller
(hårspray, shampoo)



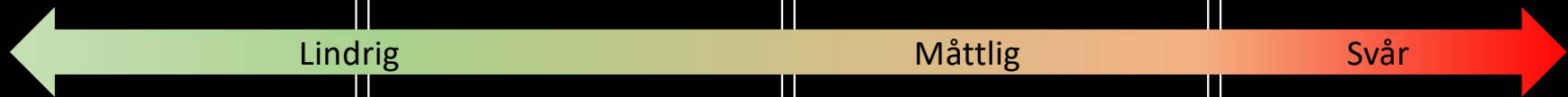Terracortril polymyx B
Otinova
Locacorten-vioform



Diprotit
Otazem
Ciloxan



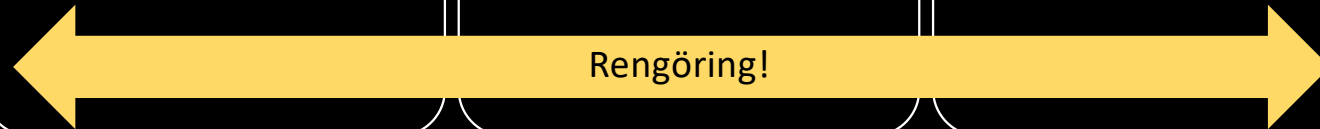
Cetraxal comp
Metylrosanilin
Komb. beh.



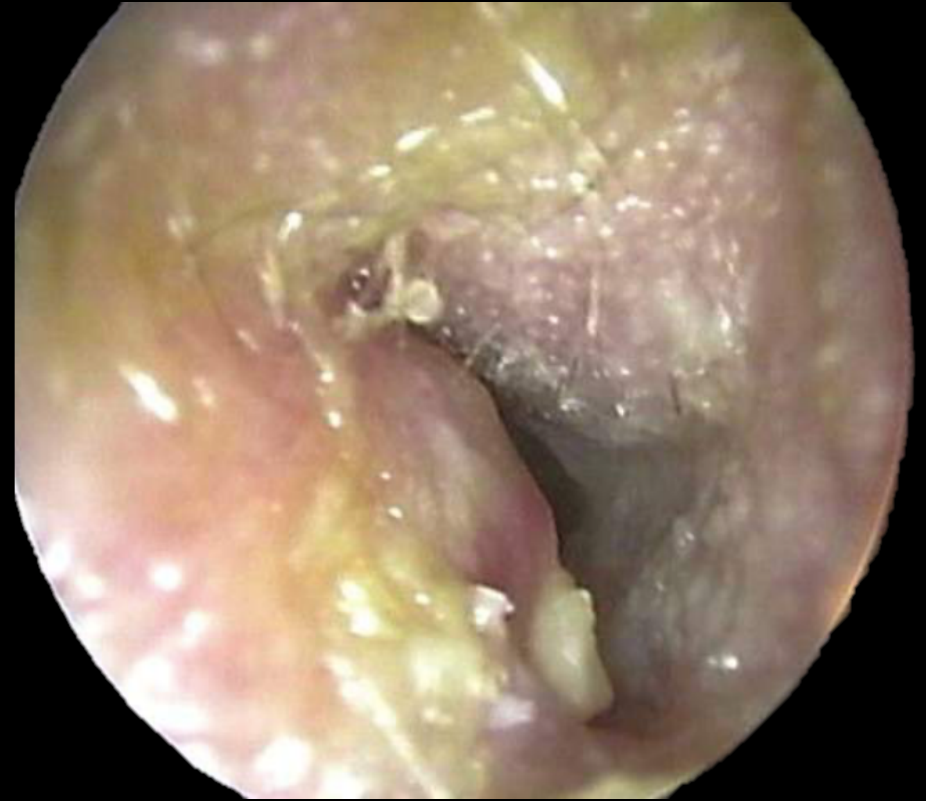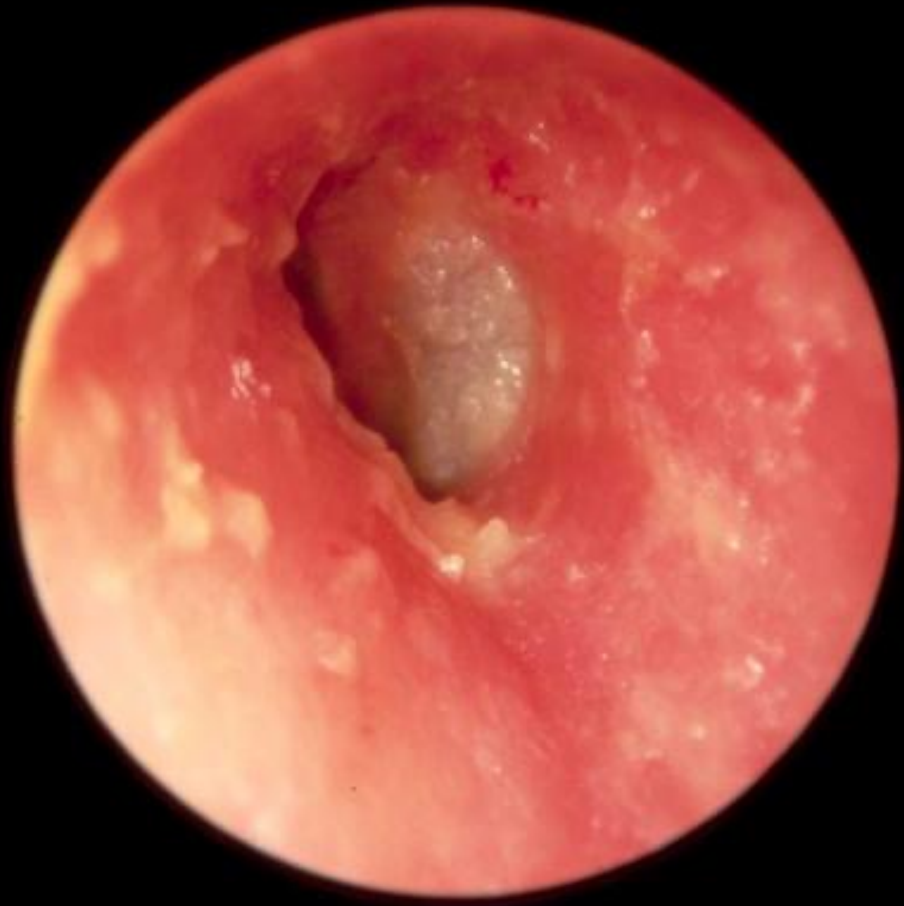Lindrig

Måttlig

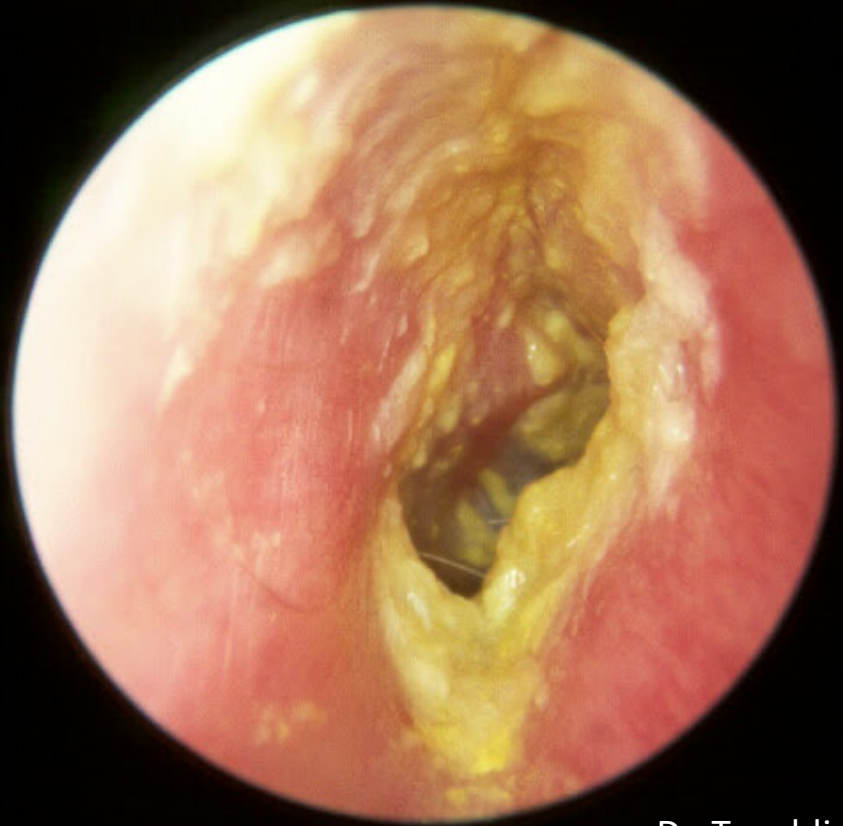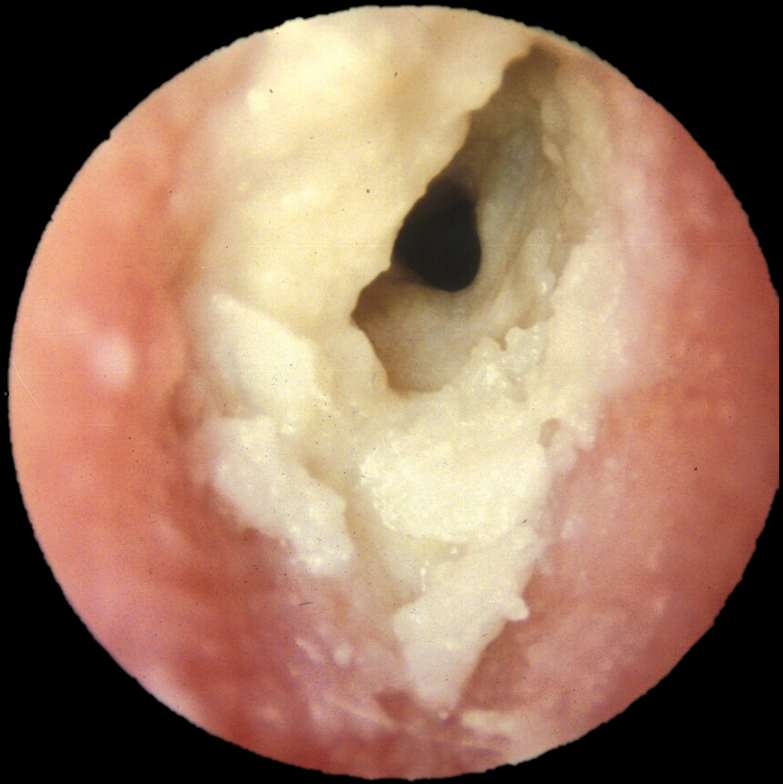
Svår



Rengöring!

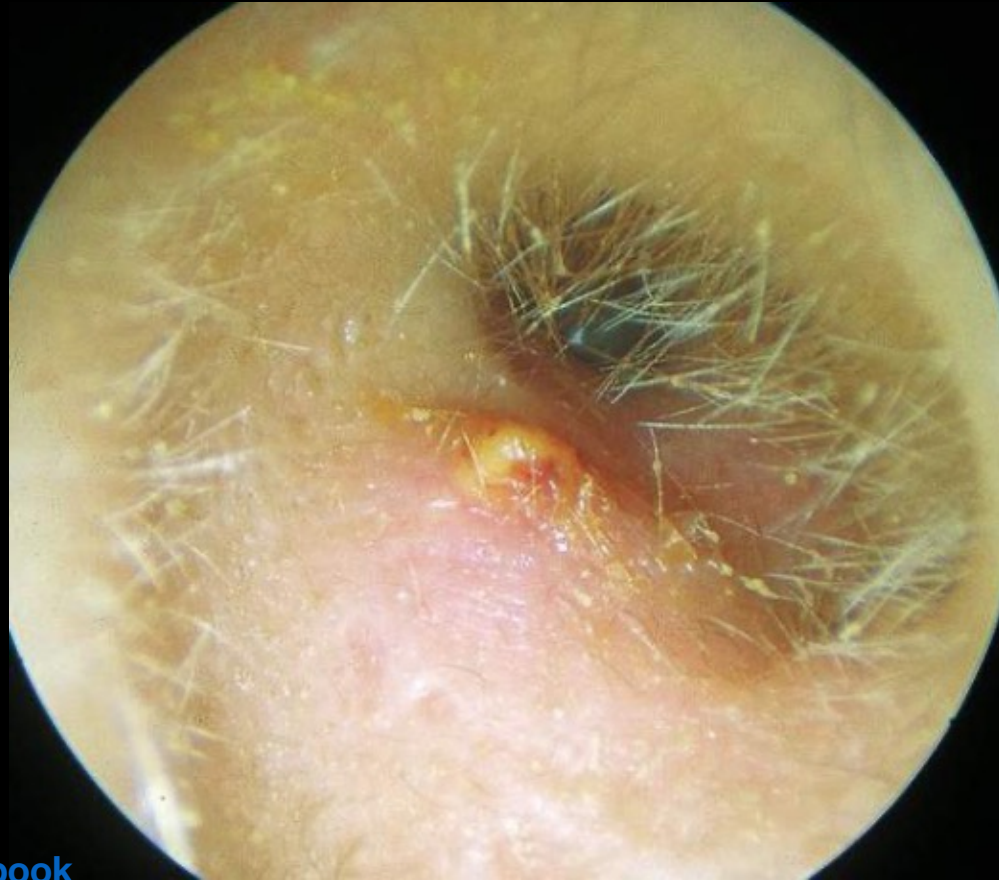

Lindriga



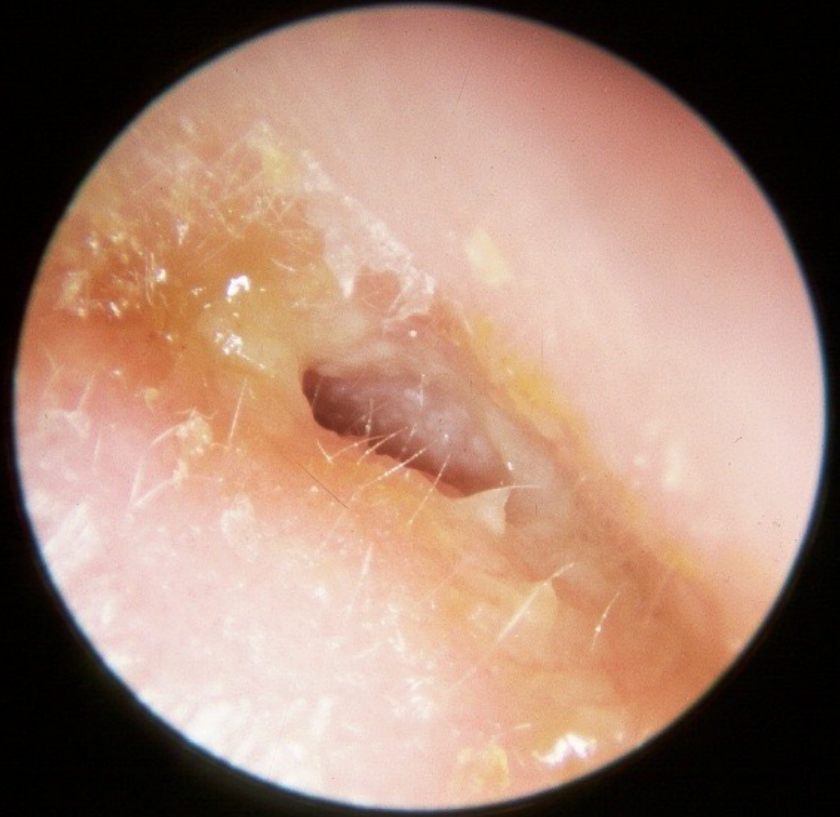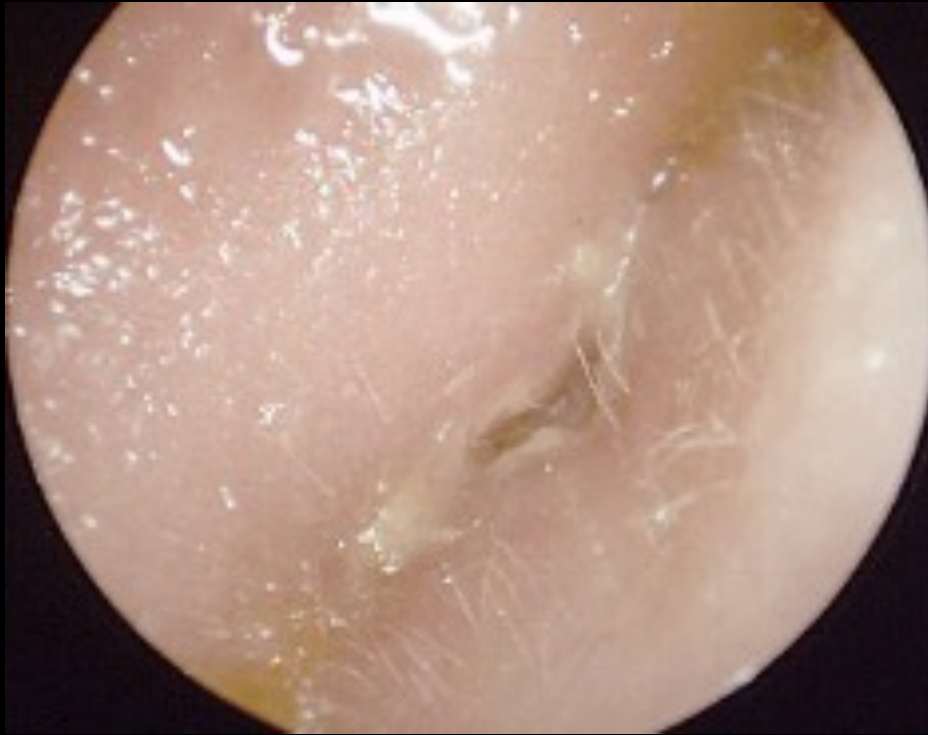
Dr. Tweddie 2022

Måttliga

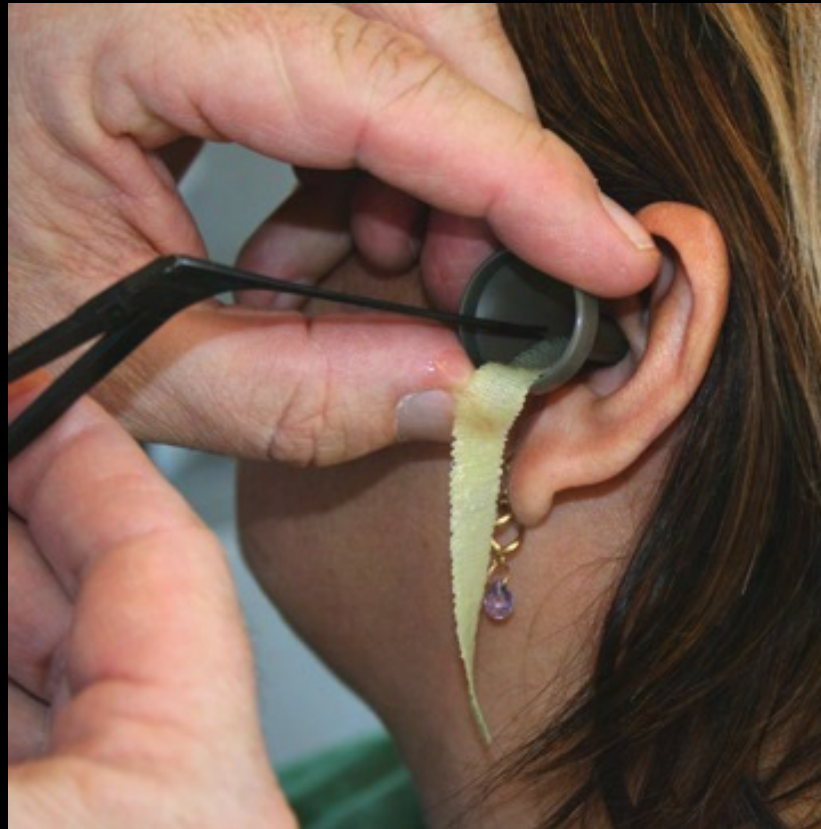

[Dr. Rahul Bagla Online ENT Textbook](#)

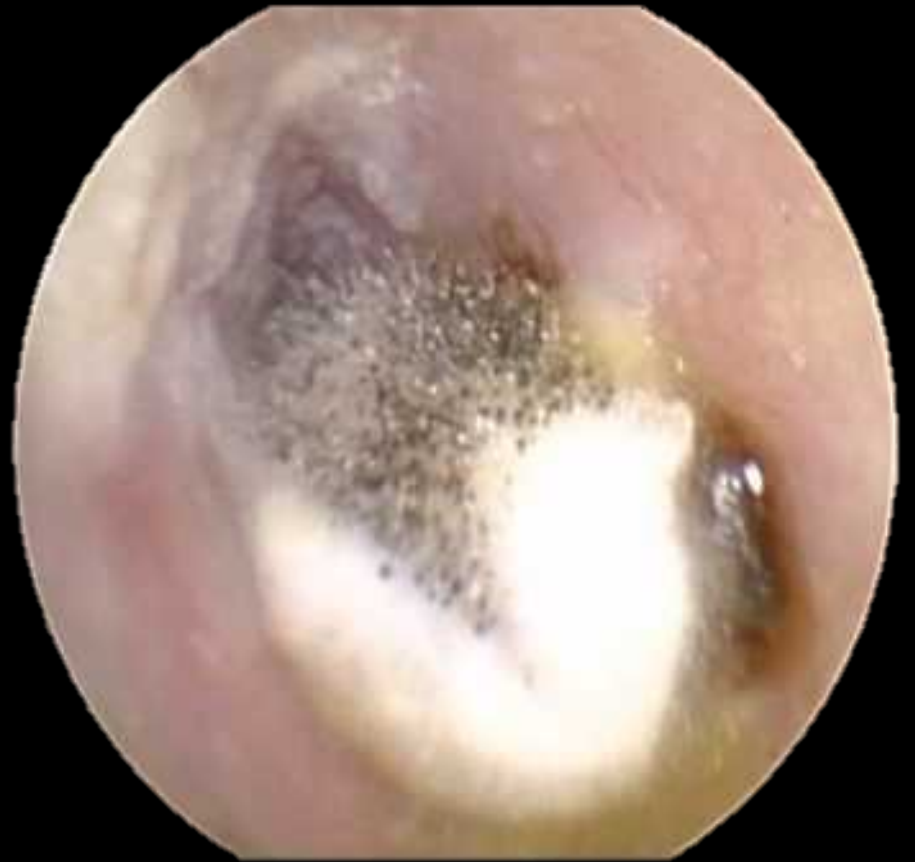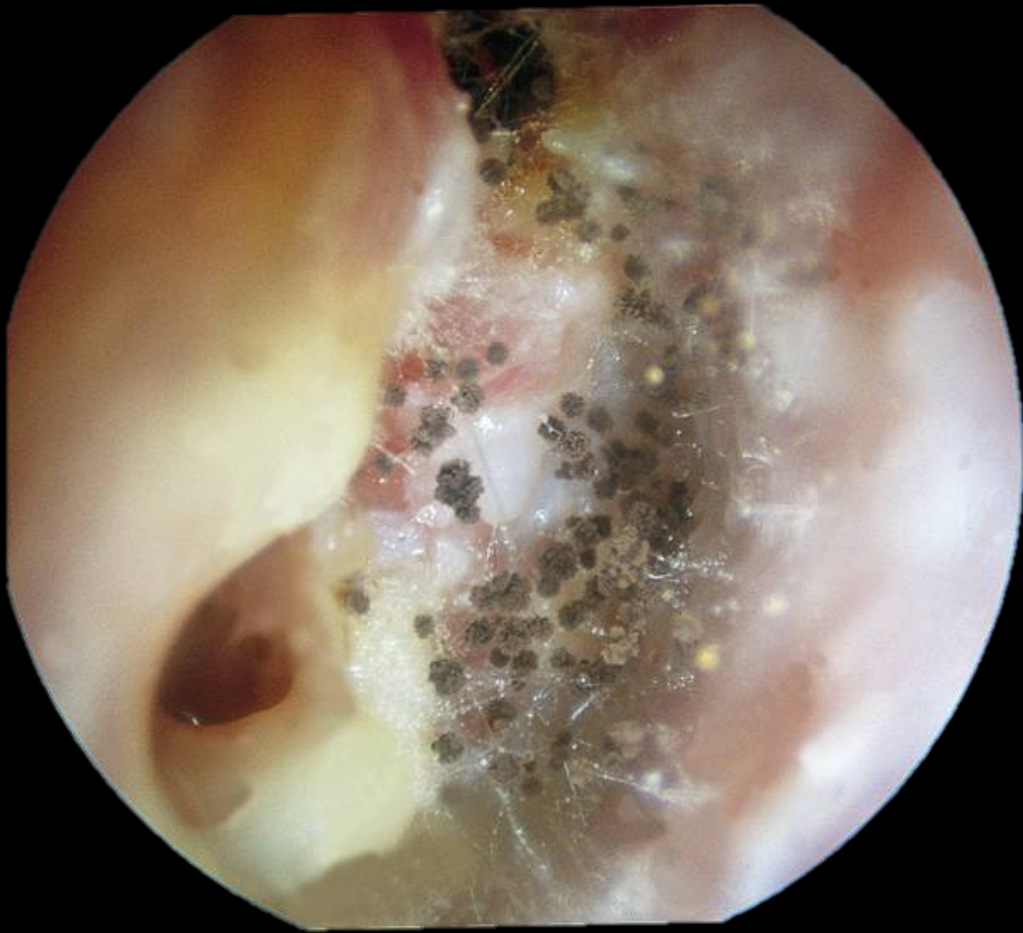Måttlig med furunkel



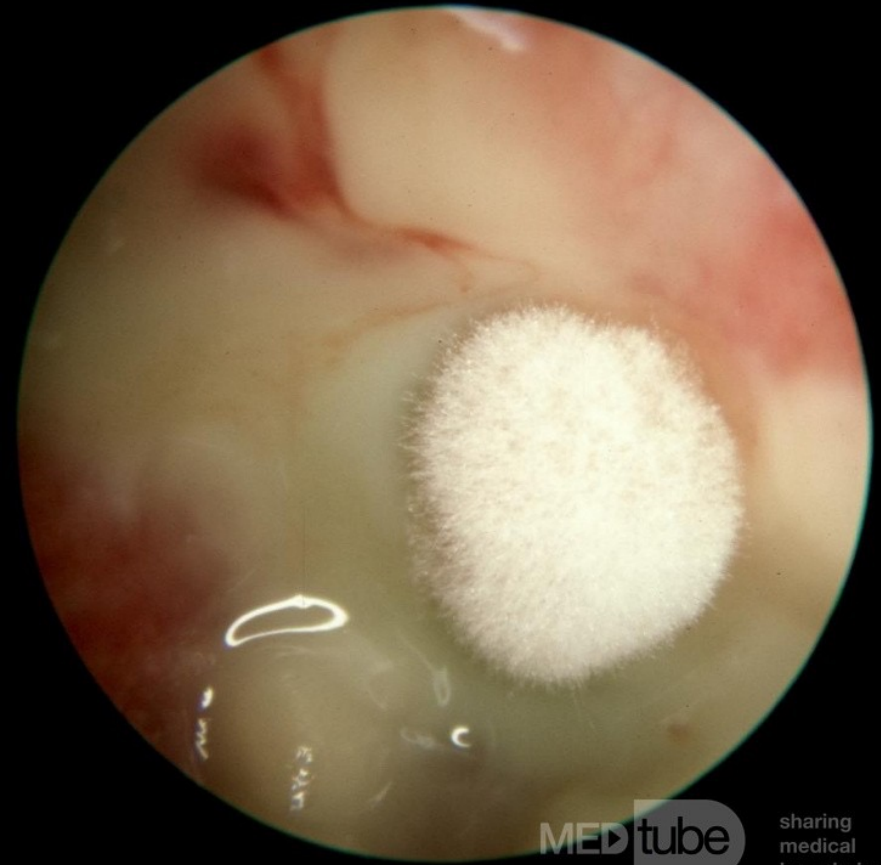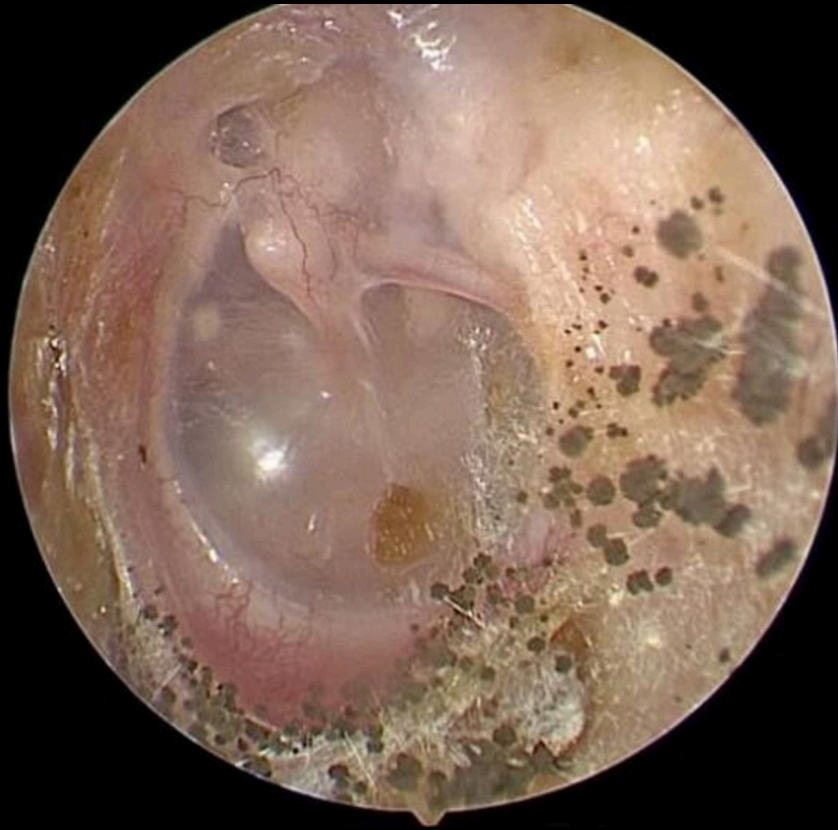Svåra



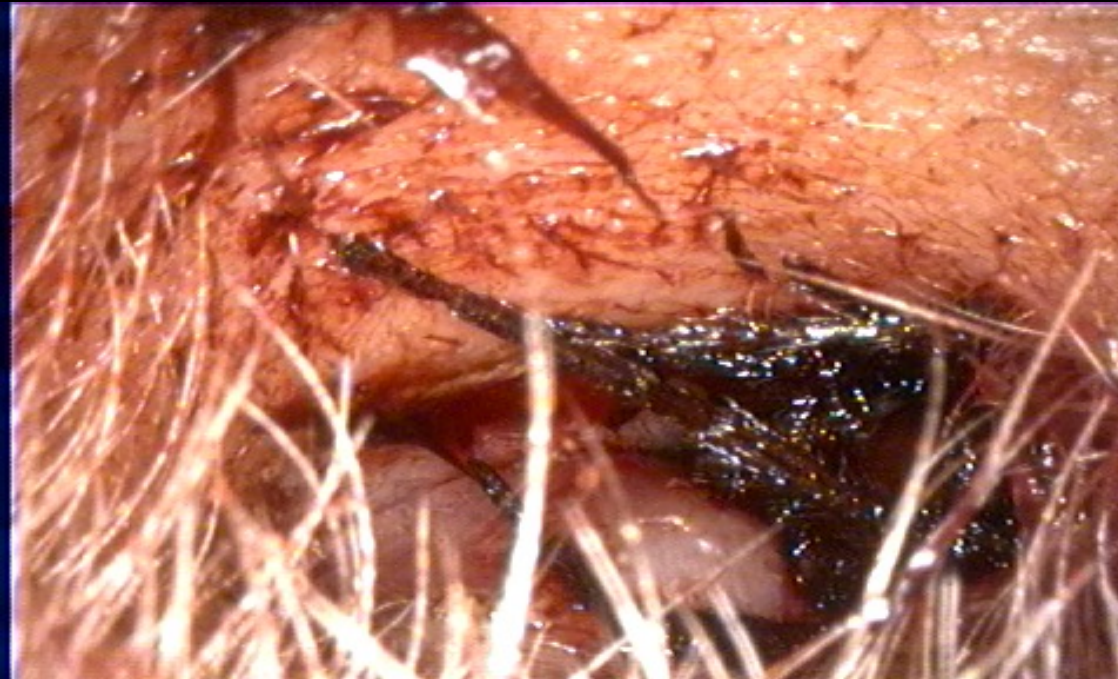
Tamponering av hörselgång




Otomykoser I



Otomykoser II

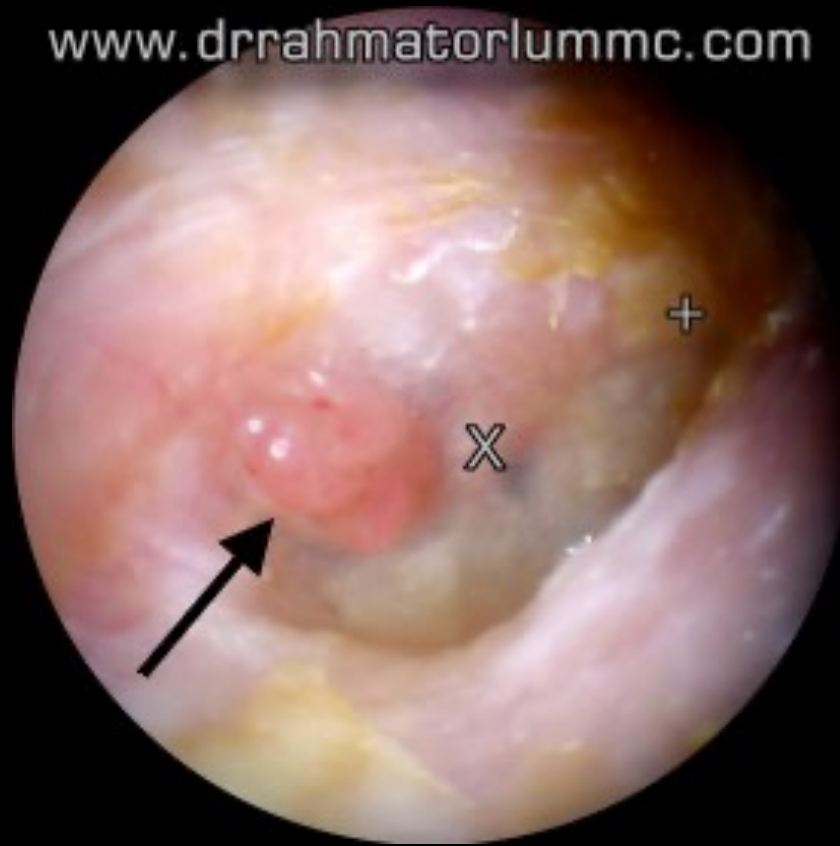

Främmande kropp

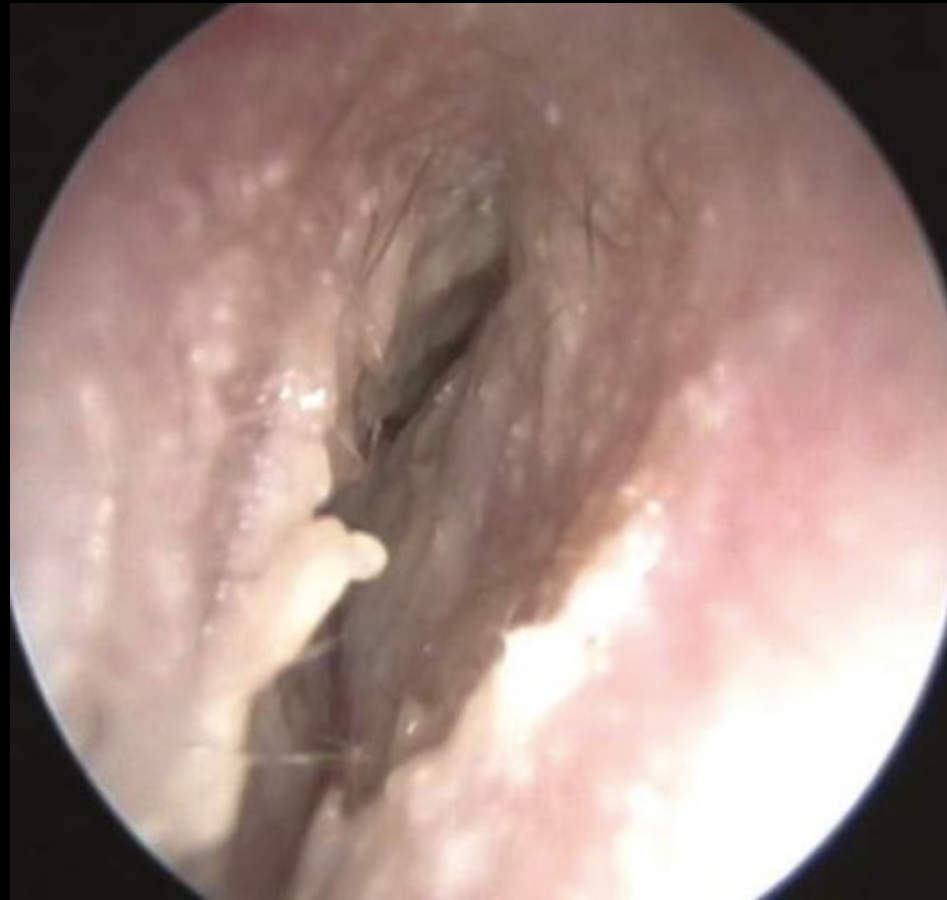

Obs pseudomonas

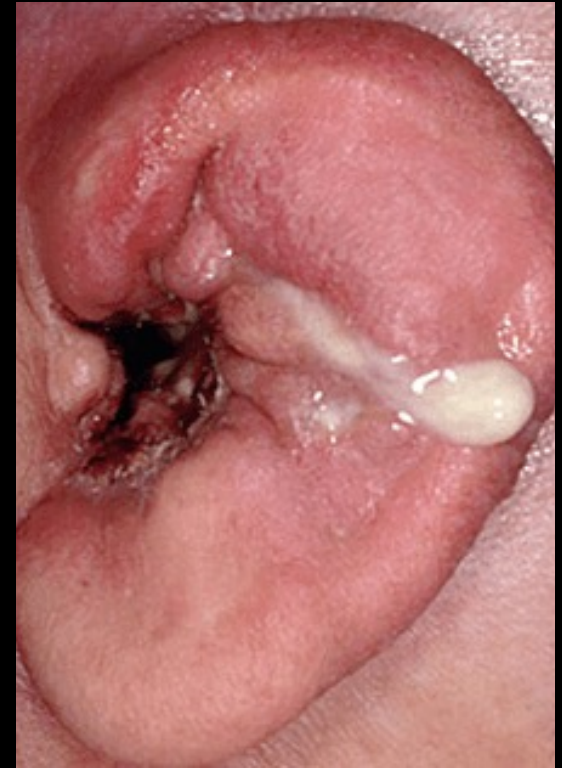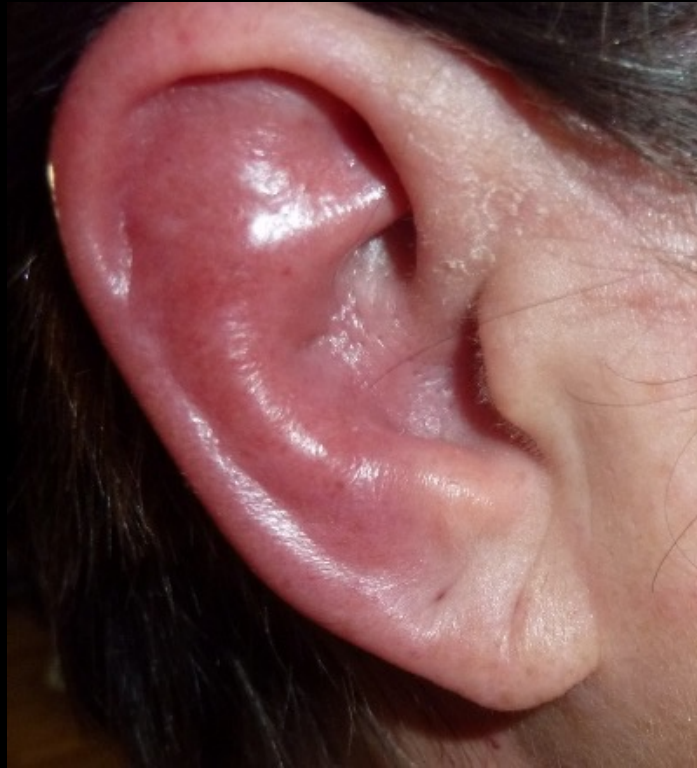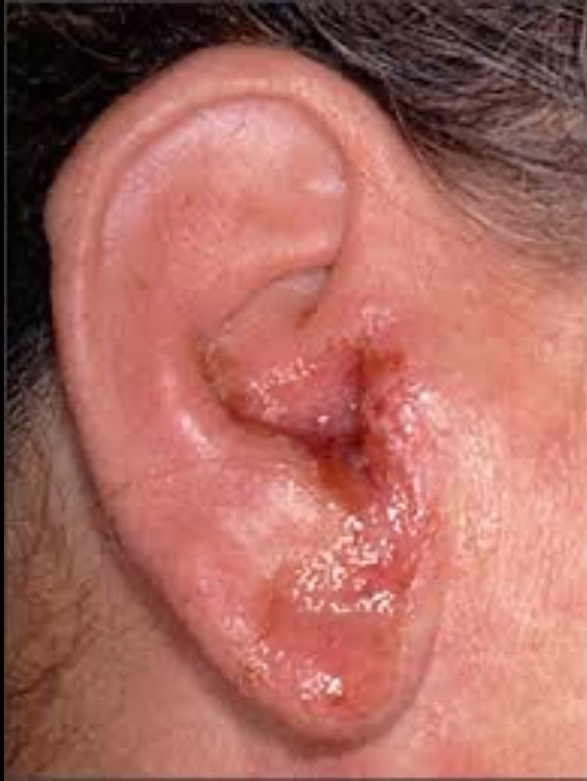www.drrahmatorlummc.com



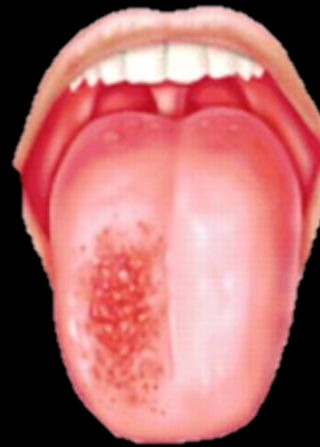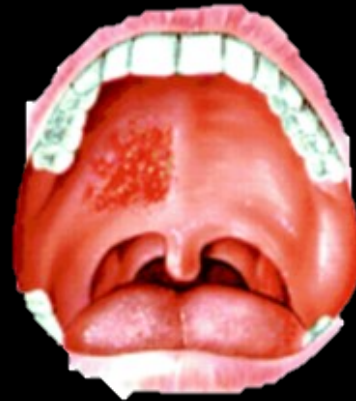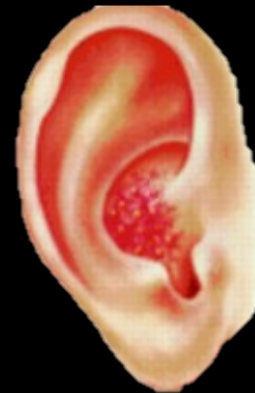Granulomatösa polyper inte ovanligt



Malign extern otit



Komplikation



GLÖM INTE: Zoster oticus

Remiss vid extern otit?

Dagtid vid terapiresistens/allmänpåverkan

Beskriv öronstatus, tidigare provad behandling samt relevanta sjukdomar