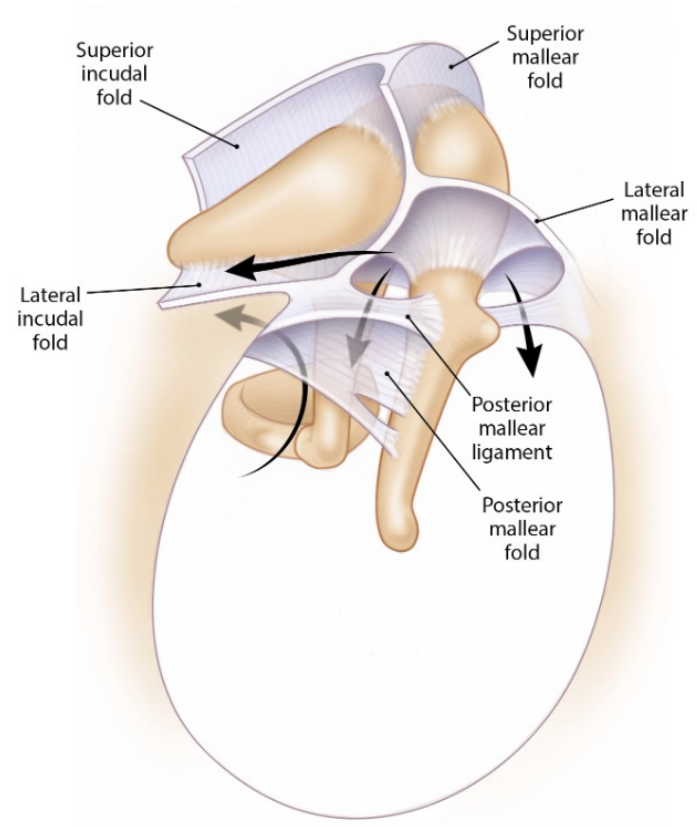
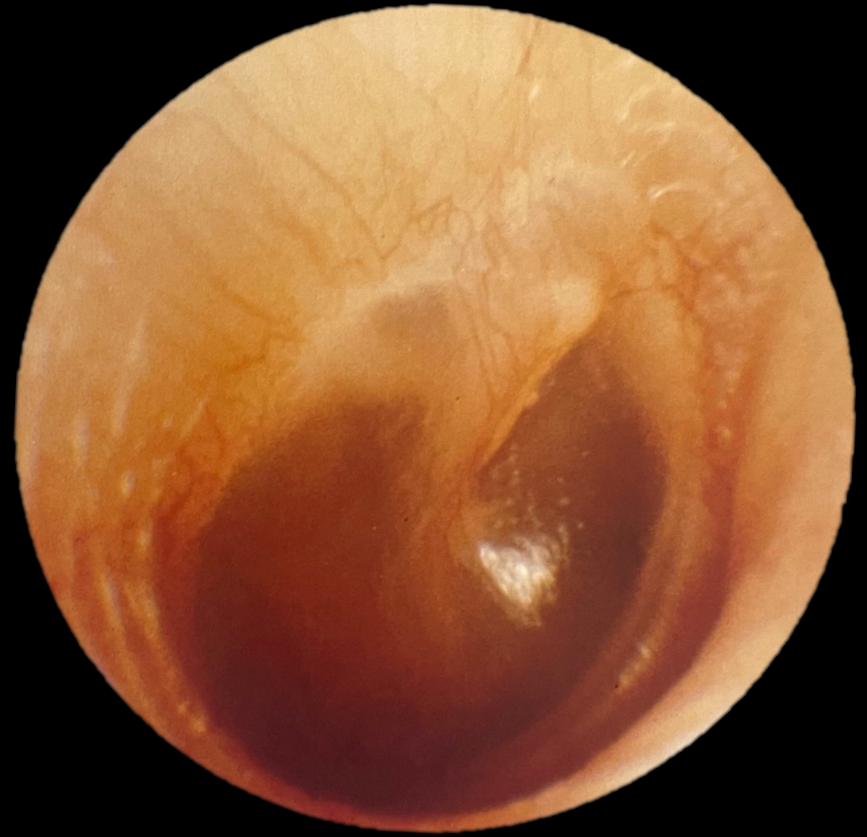
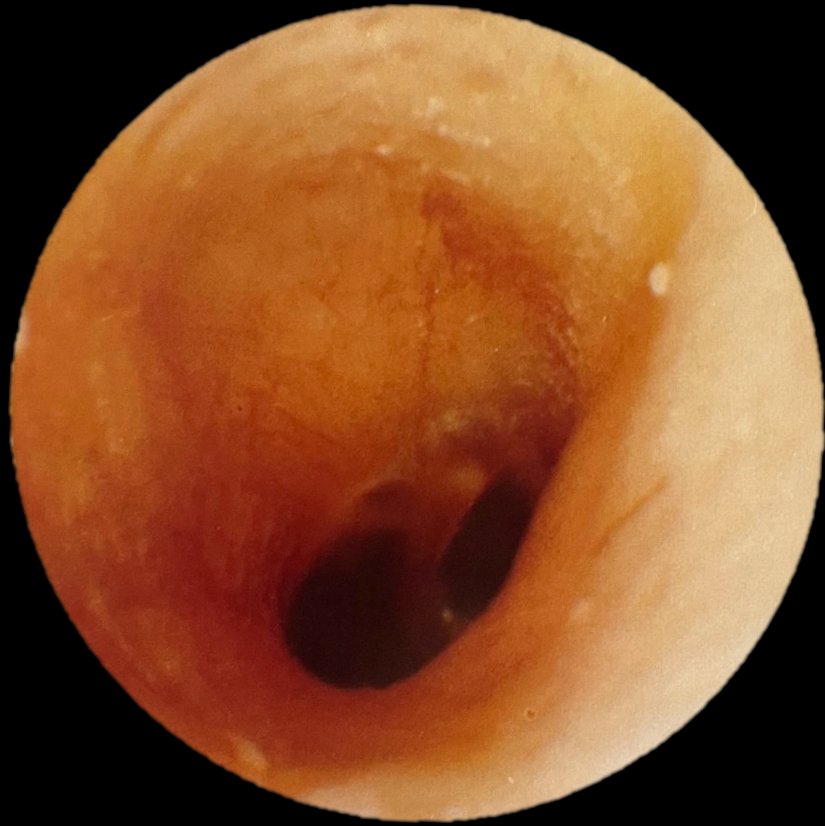
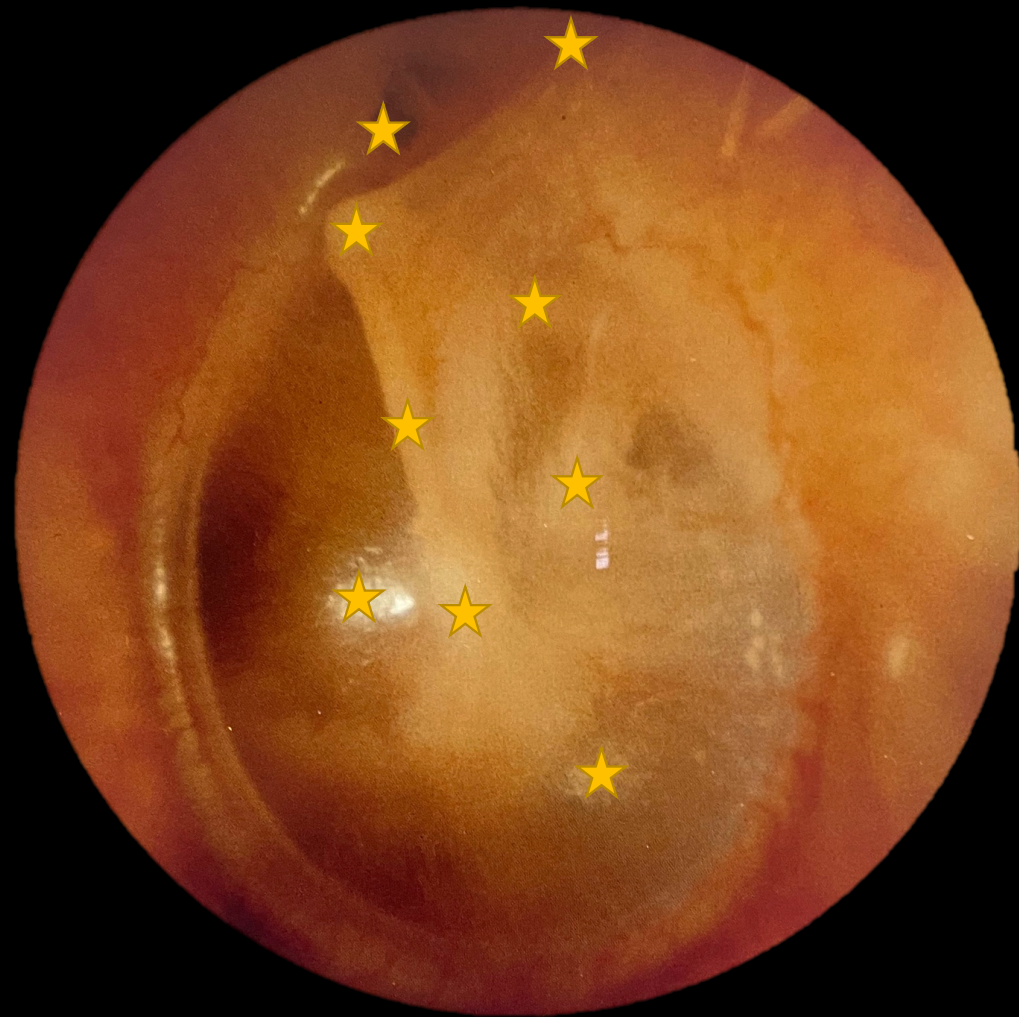Mellanörat

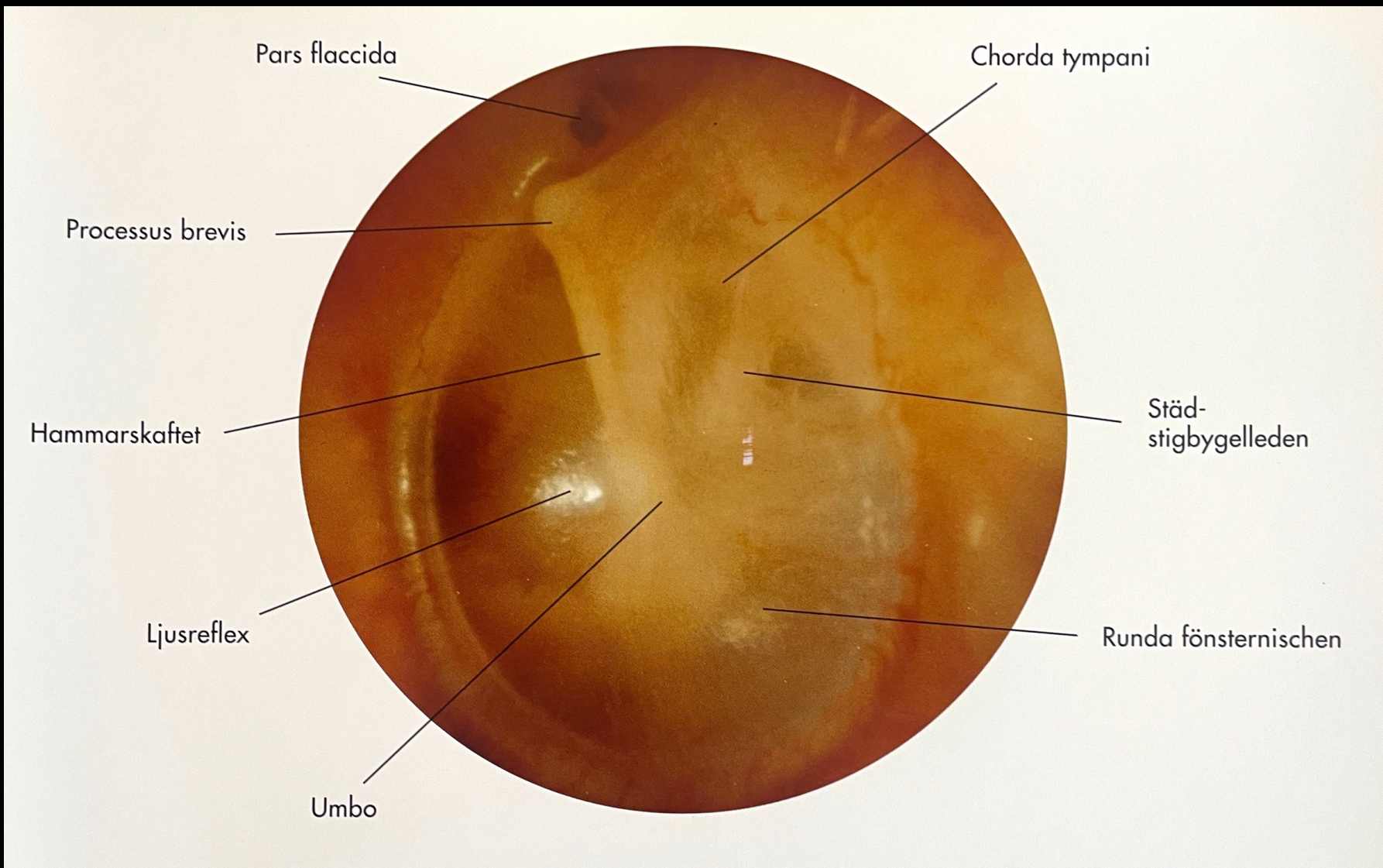
Akut otit | Sekretorisk otit | Kronisk otit



Cholesteatomas invade the middle ear and mastoid along fairly predictable pathways. Their growth is constrained by ligaments and mesenteries which are embryological remnants of the first branchial arch pouches which form the tympanic cavity. (Used with permission from Jackler RK. The surgical anatomy of cholesteatoma. *Otolaryngol Clin NA* 1989;22:883–896.)







Pars flaccida

Chorda tympani

Processus brevis

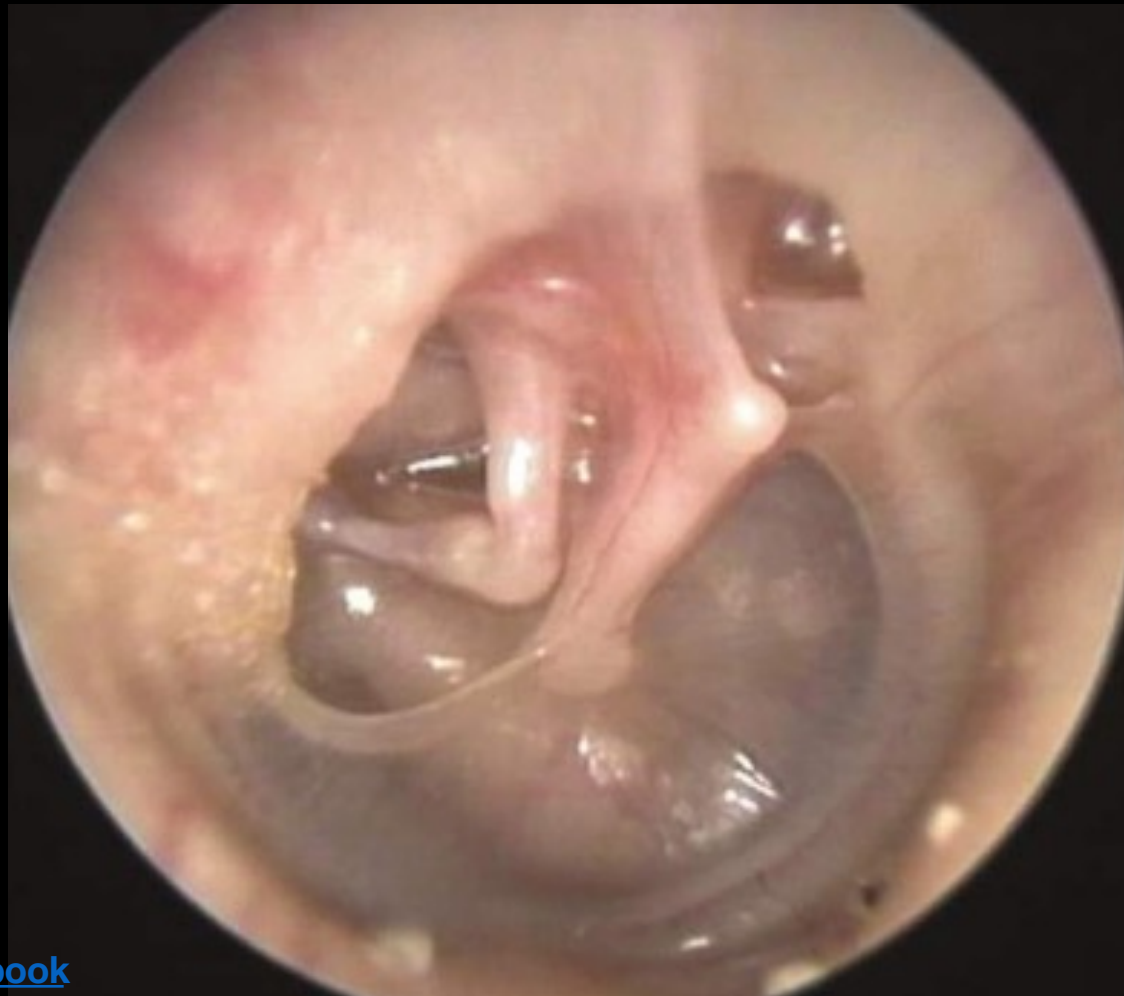Hammarskaftet

Ljusreflex

Umbo

Städ-
stigbygelleden

Runda fönsternischen



Akut otit

Från sjuk till frisk

Genes

Bakteriellt

Strep. pneumoniae (40%)

Haemophilus influenzae

Moraxella cararrhalis

Grupp A strep

Viralt

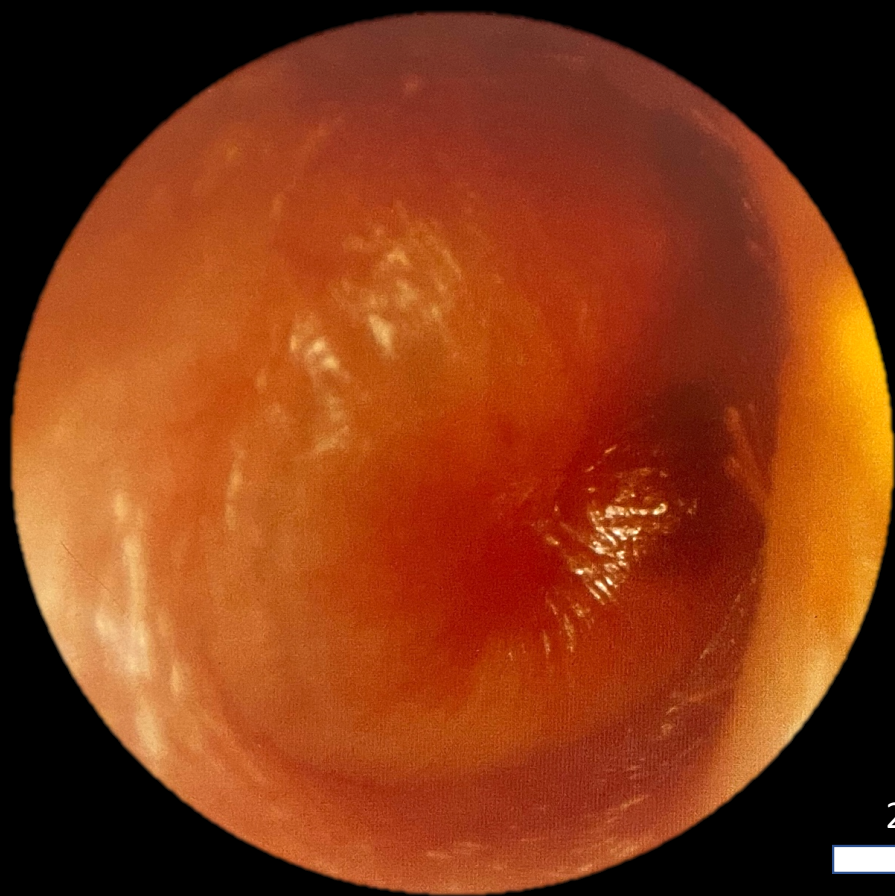
RSV

Influenzae A + B

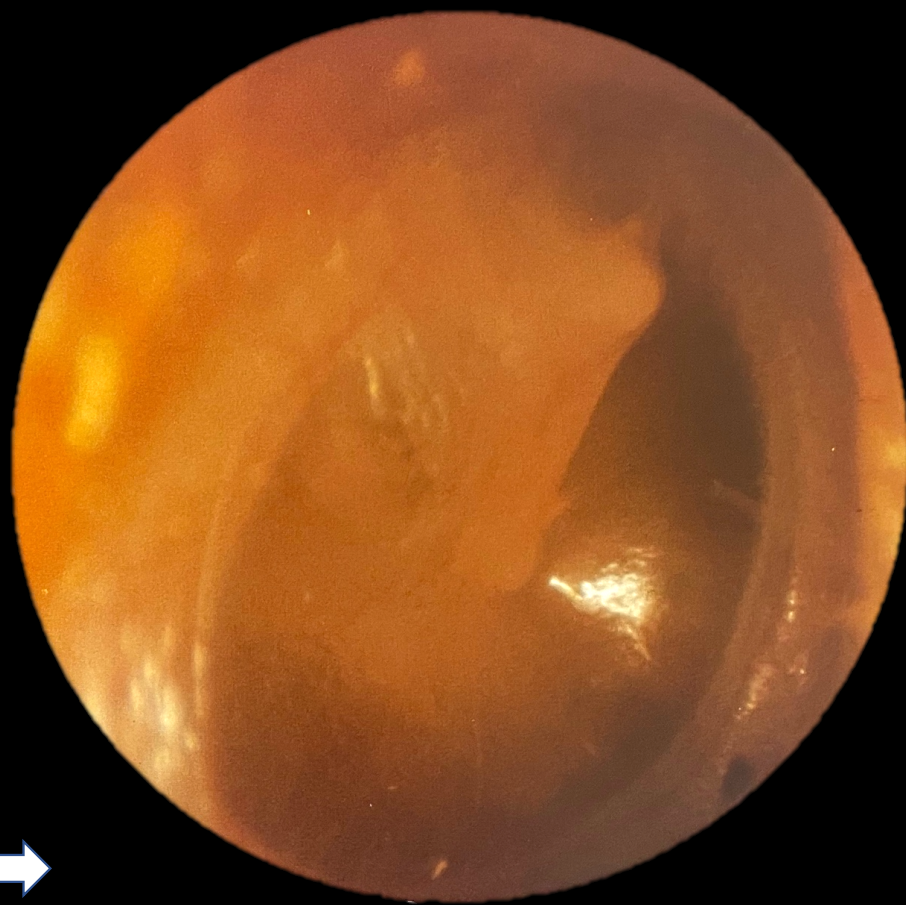
Adeno virus

Rhinovirus

Diagnostik



21 dagar

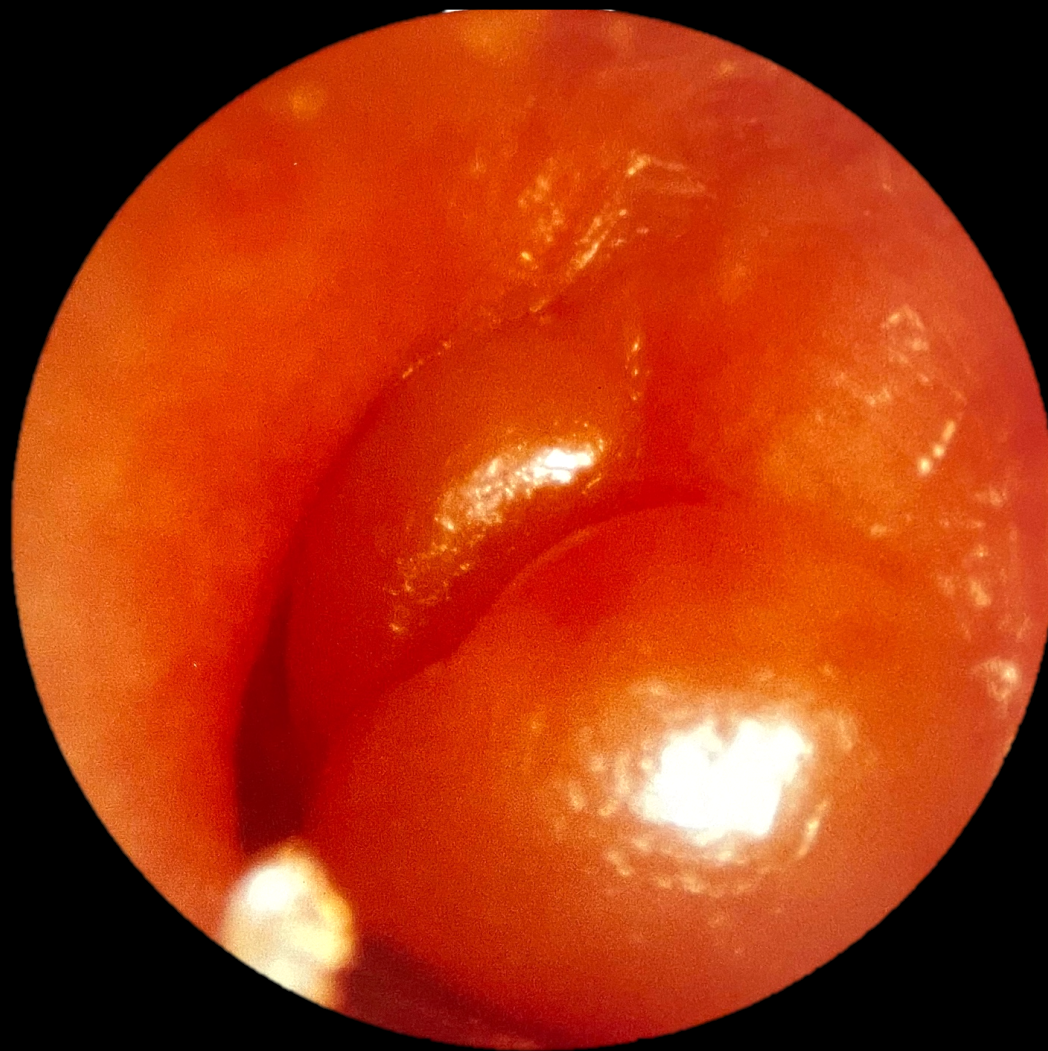

Akut otit

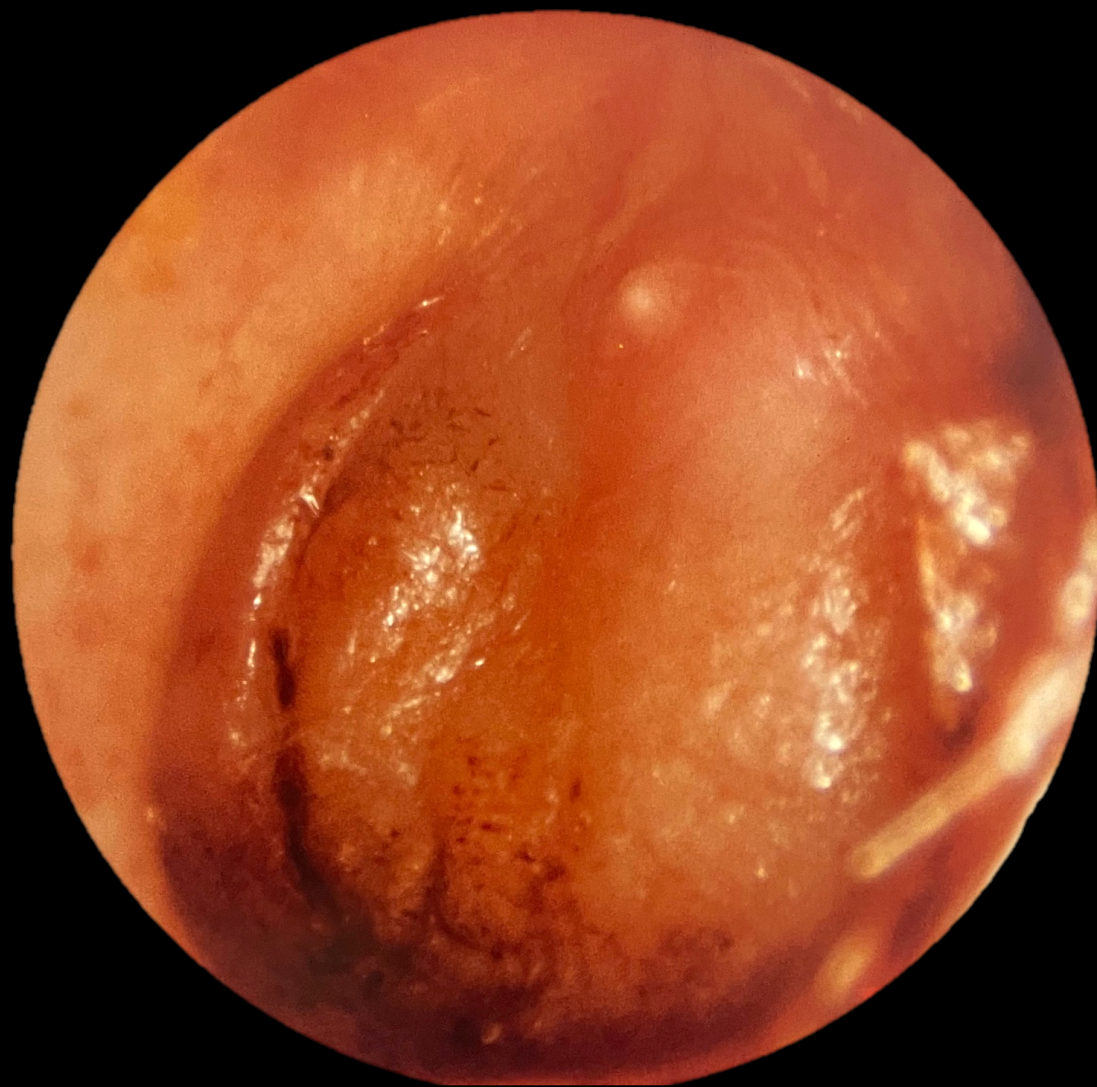
Allmänt

- Drabbar mellanöra
- Normalt är mellanörat luftat. Vid inflammation fylls det istället upp med vätska
- Hos 2/3 av alla barn är örat normalt ventilerat < 1 månad efter en otit
- Kommer snabbt och gör mycket ont
- Ofta feber och nedsatt hörsel (vad kallas hörselnedsättningen?)
- Går som regel över på några dagar
- Att det rinner ur örat kan vara tecken på perforation

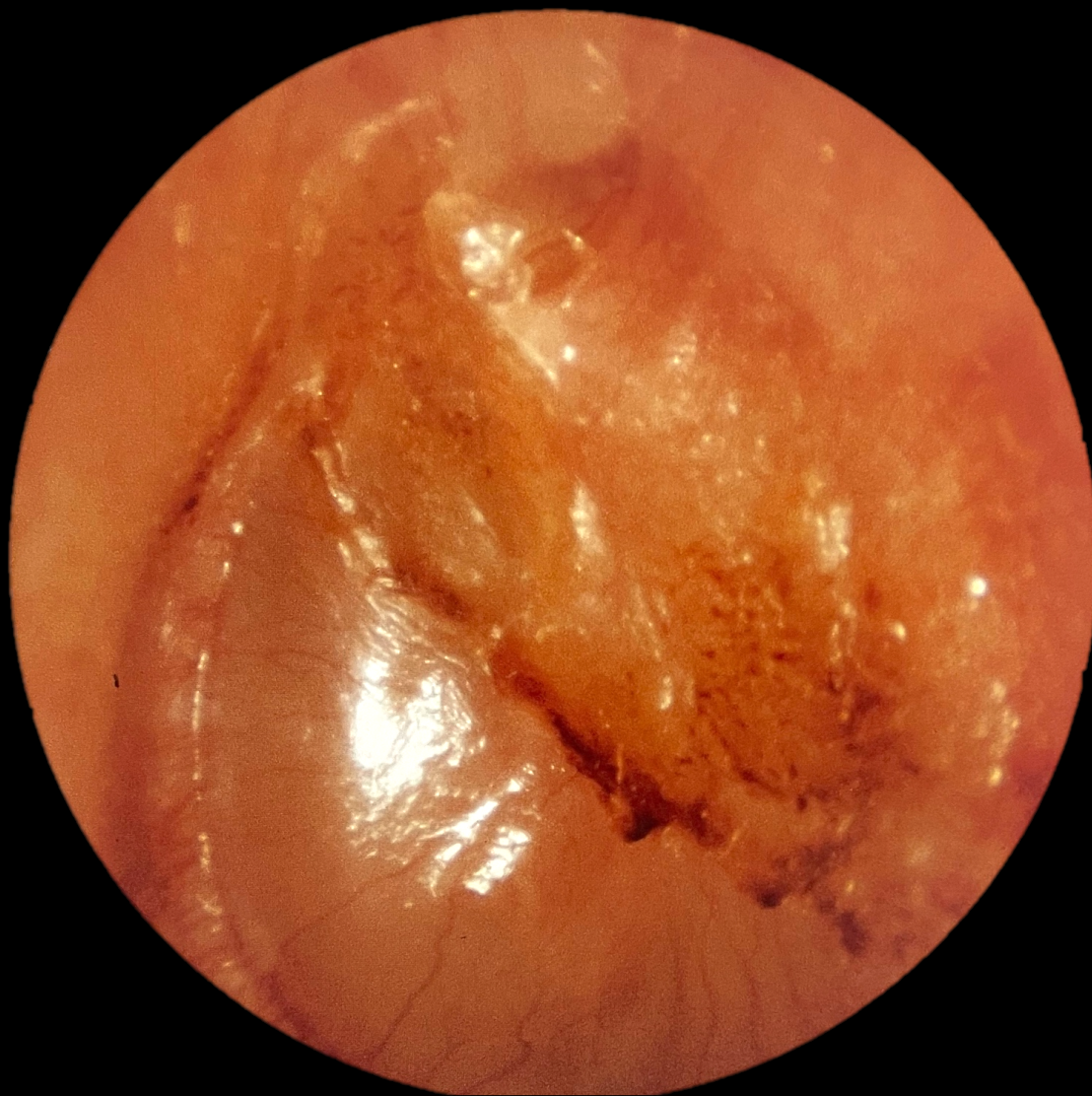Insjuknande



4 dagar senare



5 veckor sedan insjuknande



8 veckor sedan insjuknande

