

# Rinnande öra

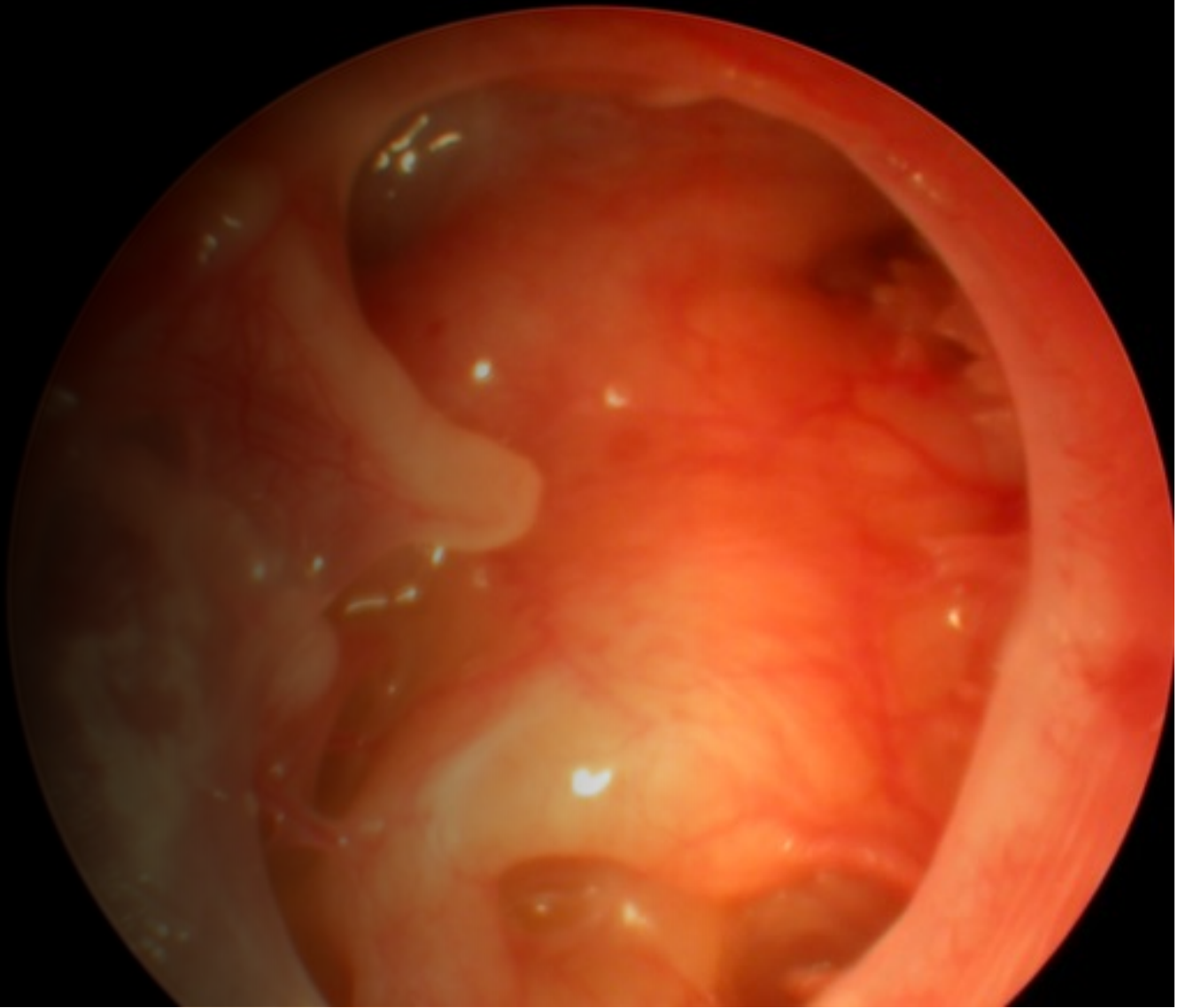Extern otit | Perforerad media otit | **Kronisk otit** | Rörotit

# Kronisk otit

Kolesteatom

Vad är kronisk  
otit??

---

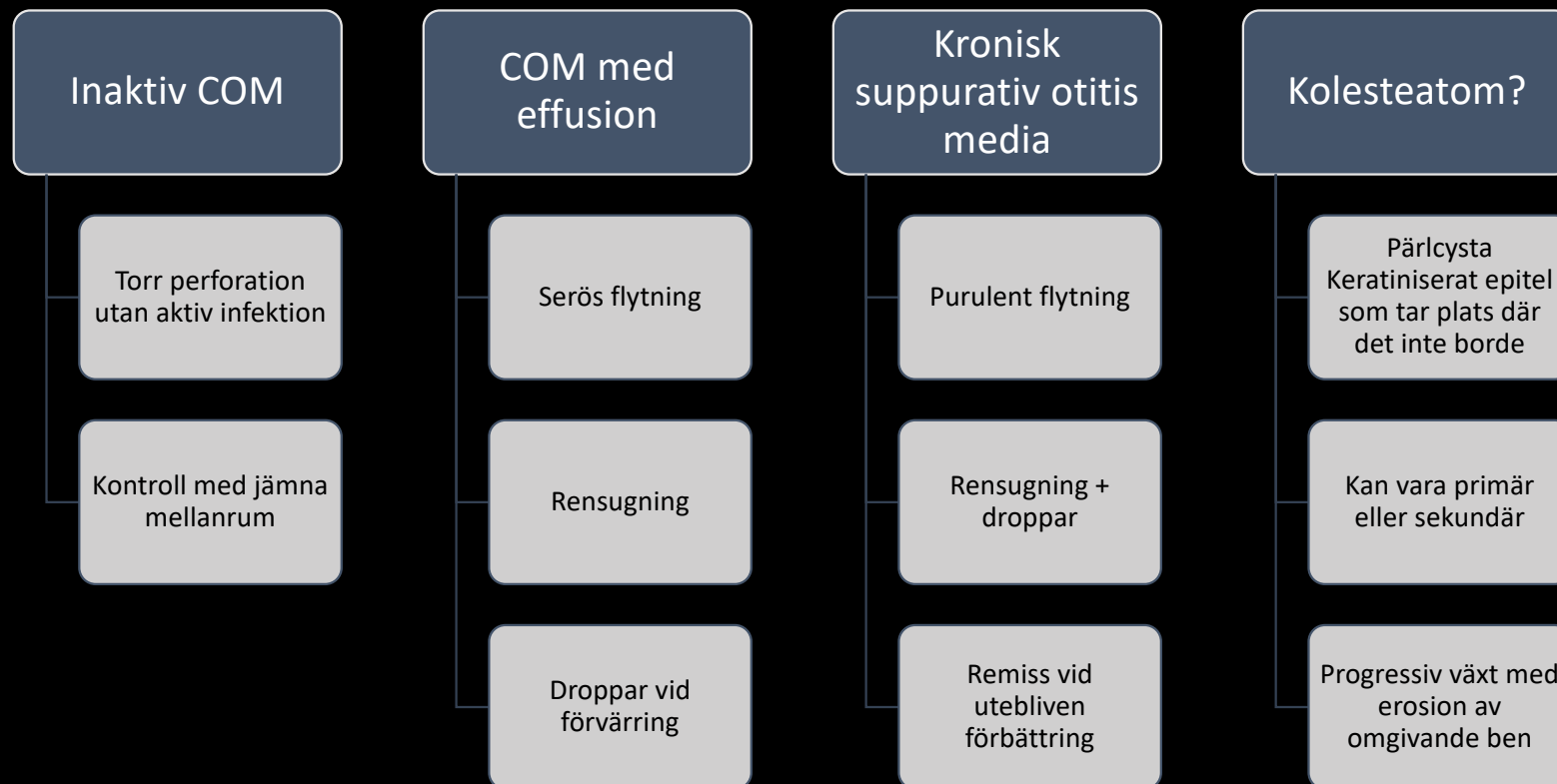


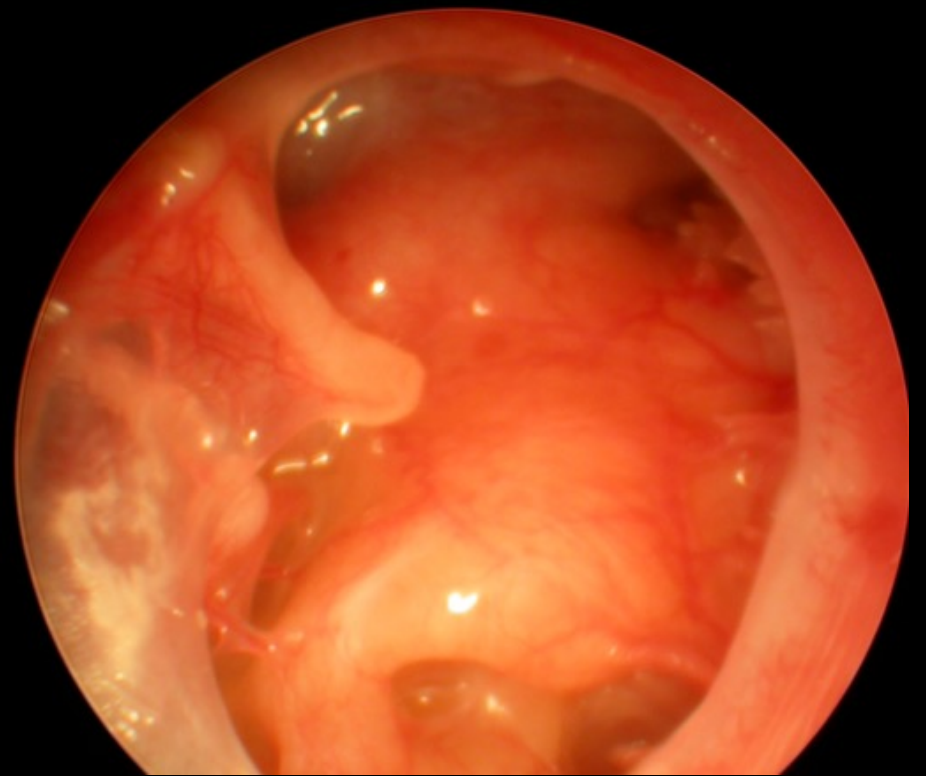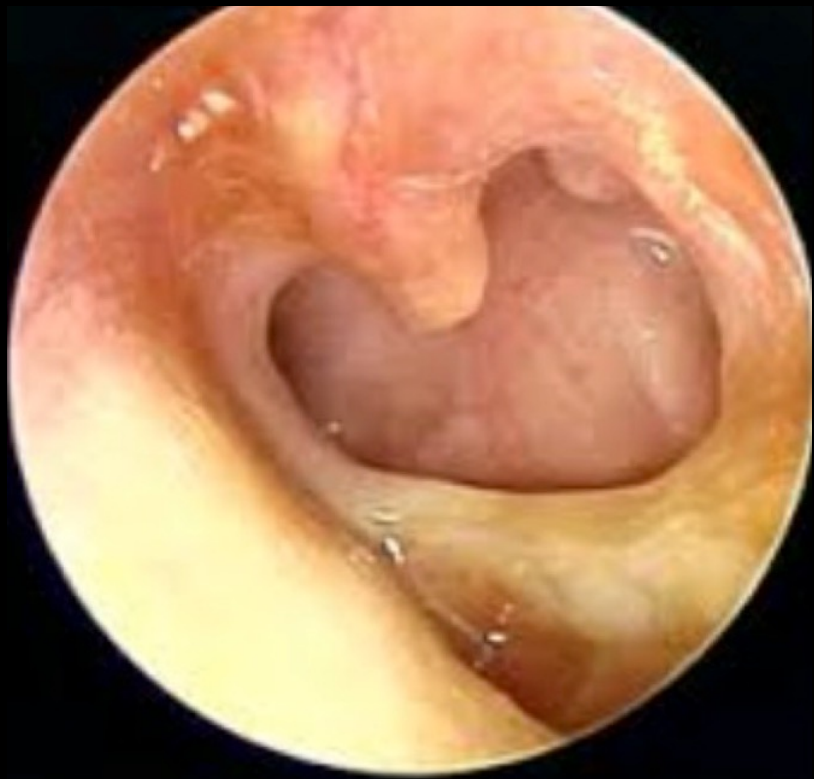## Definition

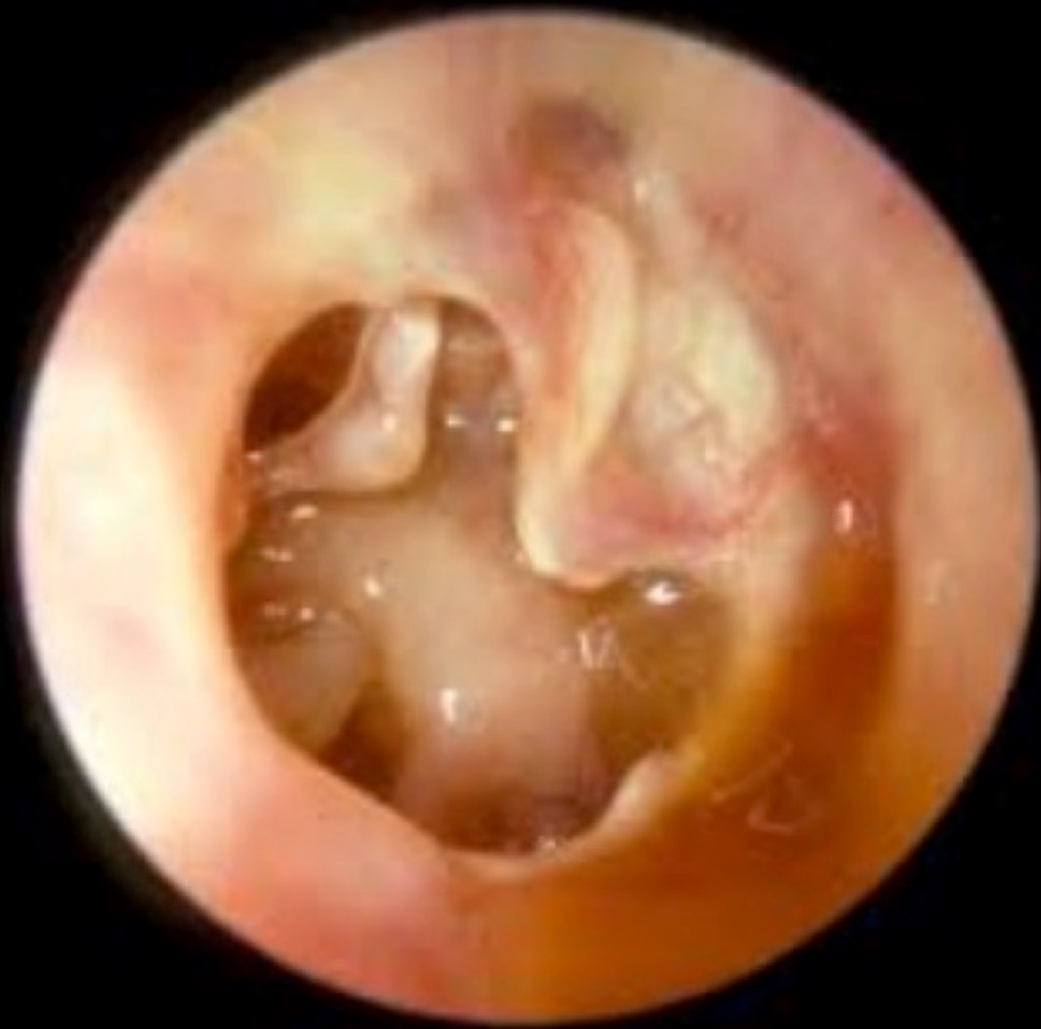Återkommande infektion i mellanörat och/eller mastoid vid ihållande trumhinneperforation

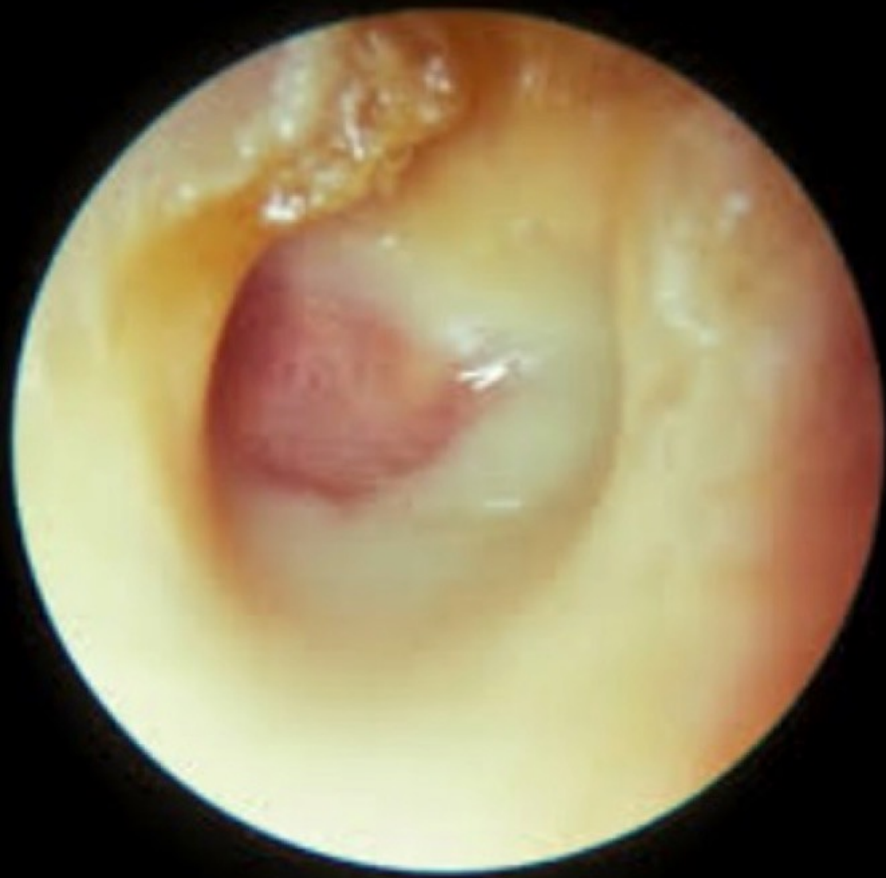

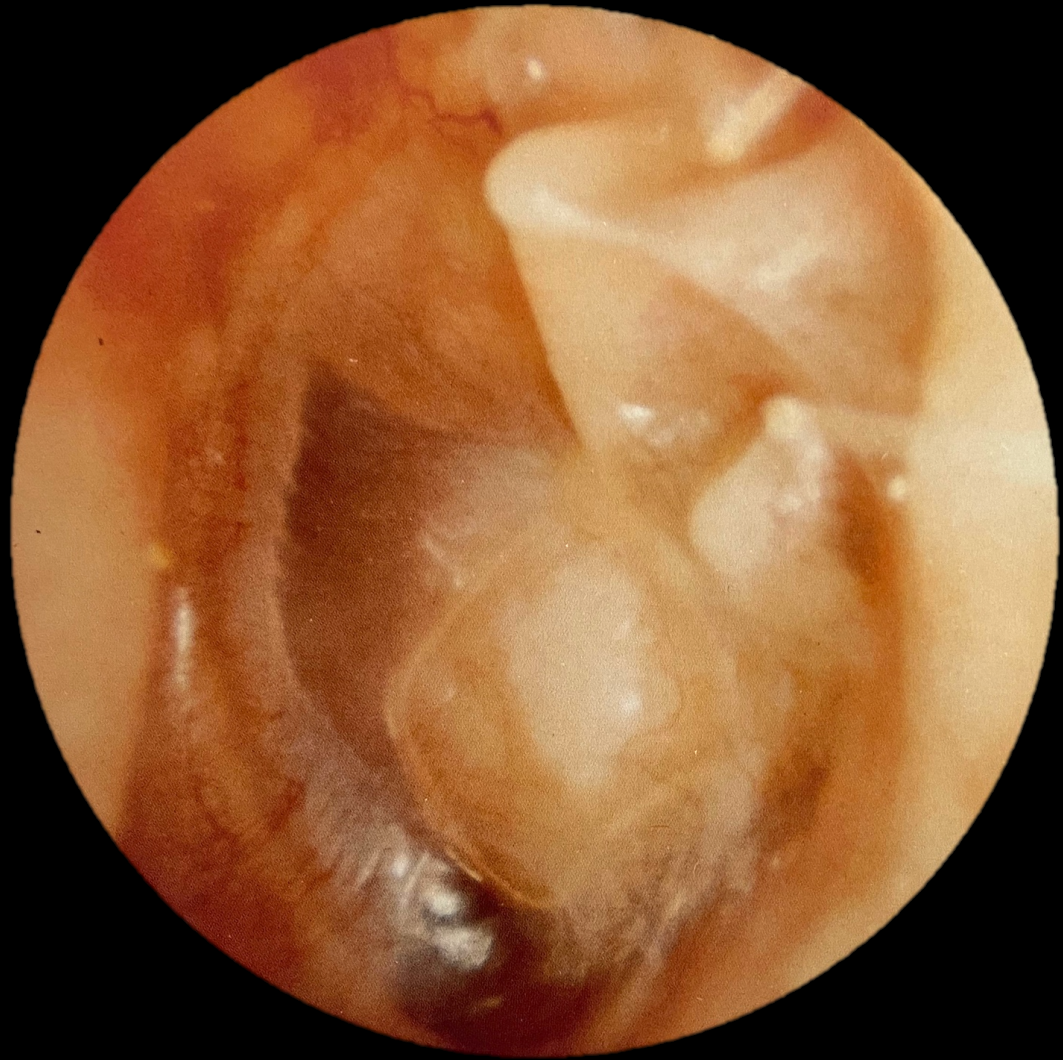
# Typer



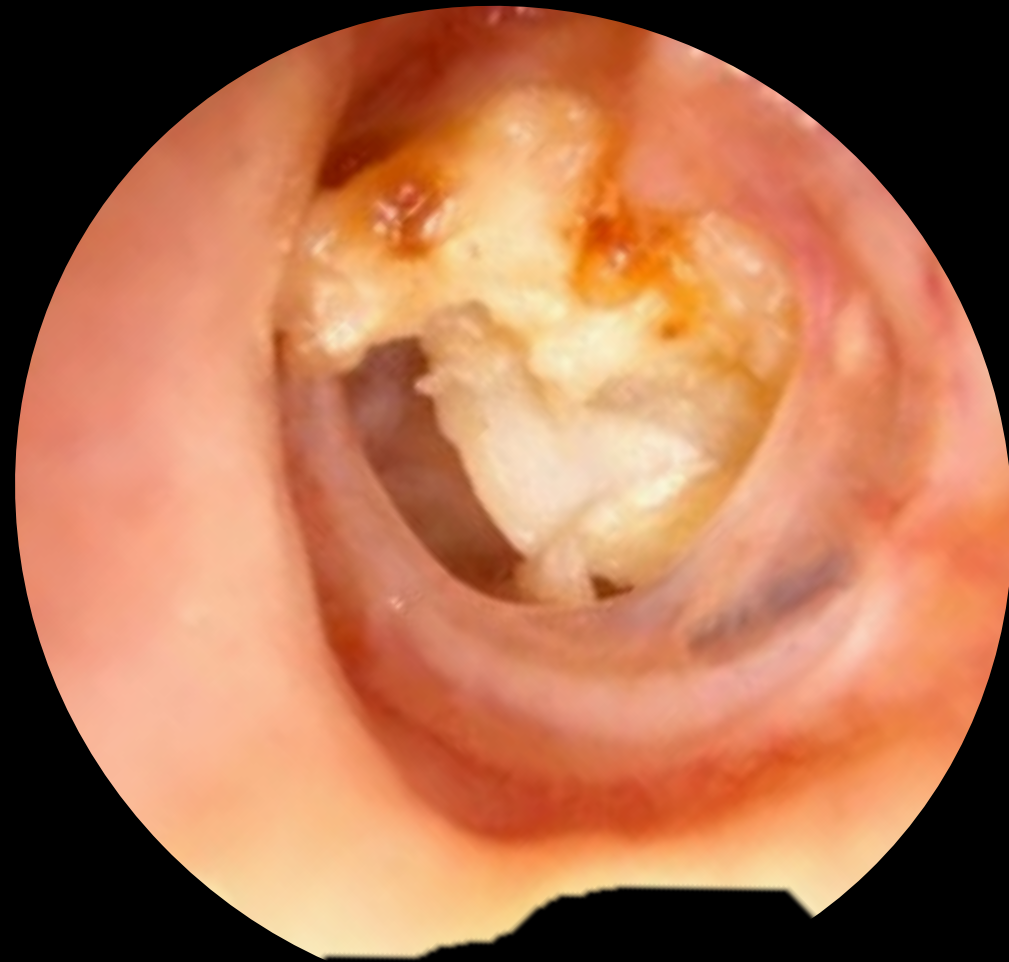


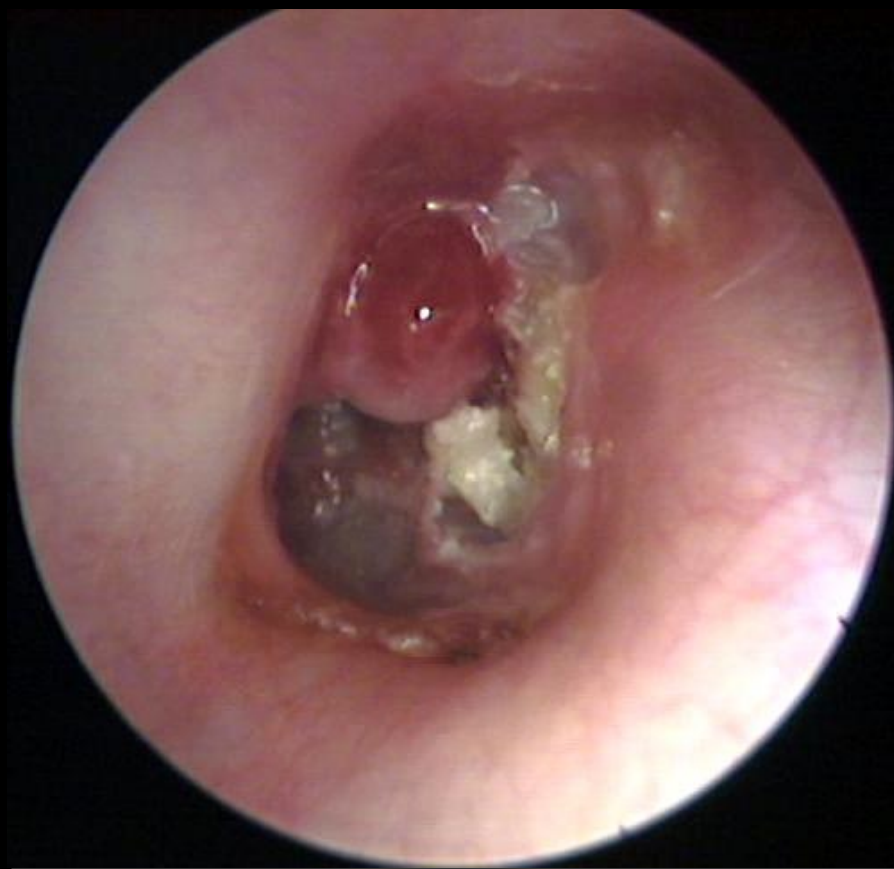

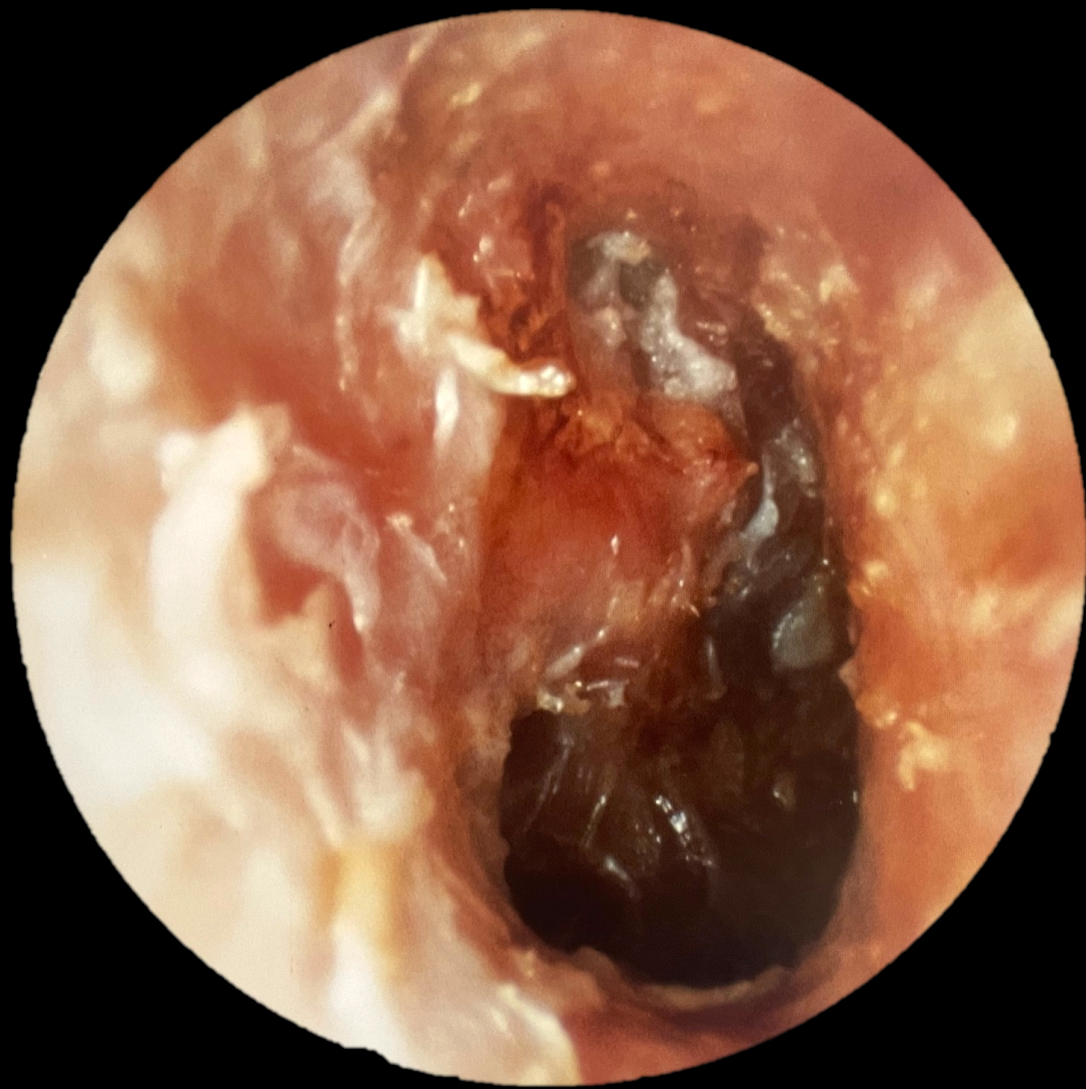





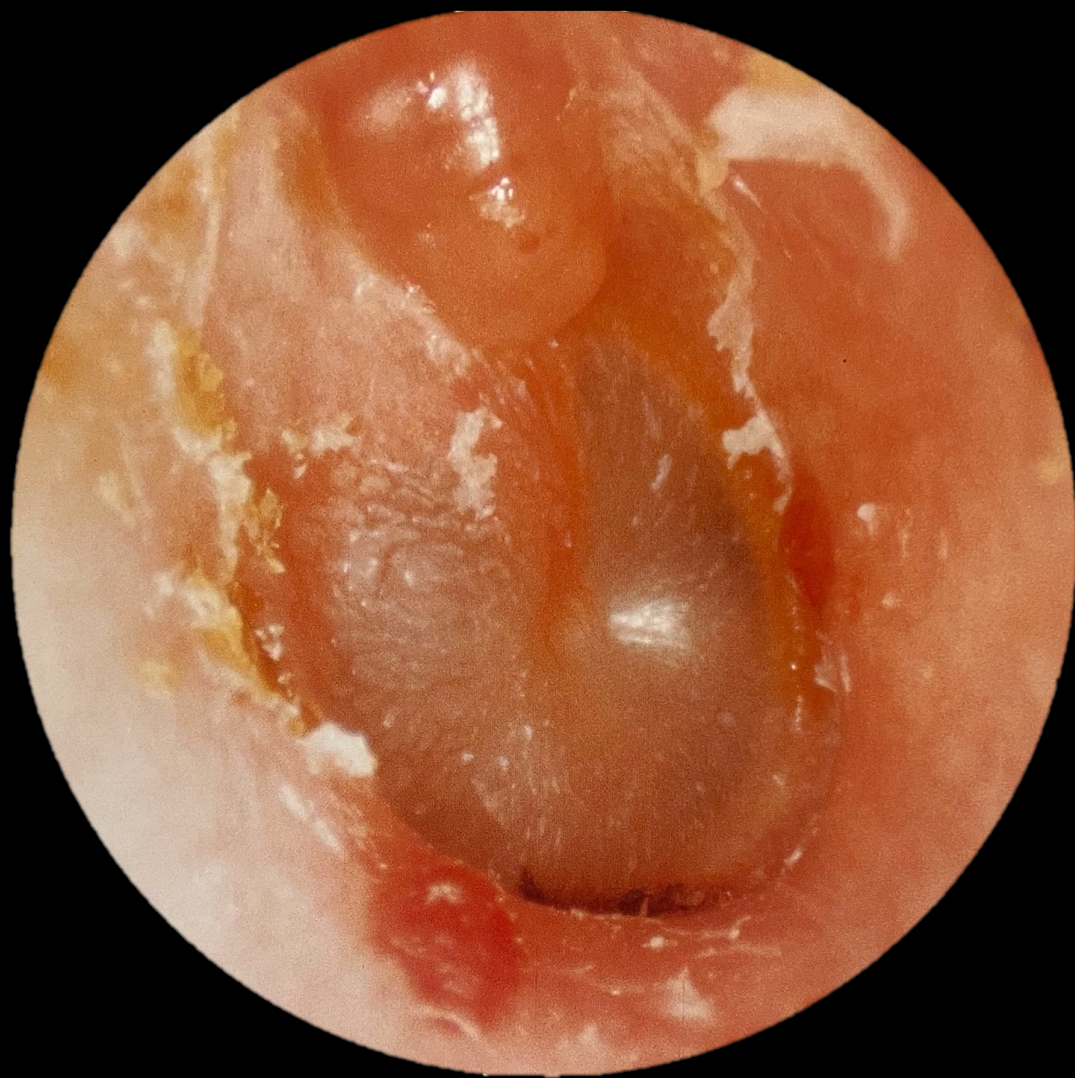


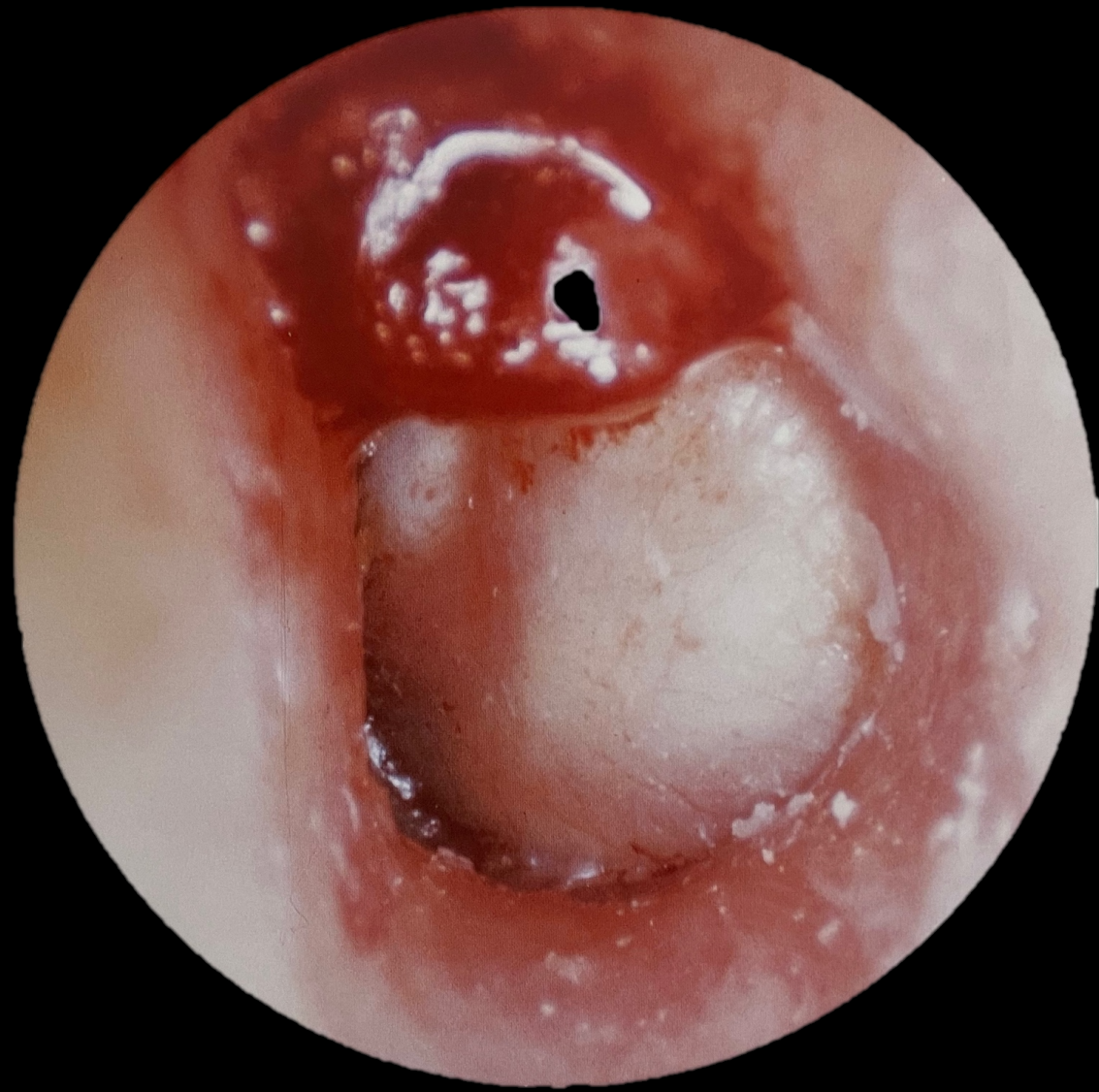


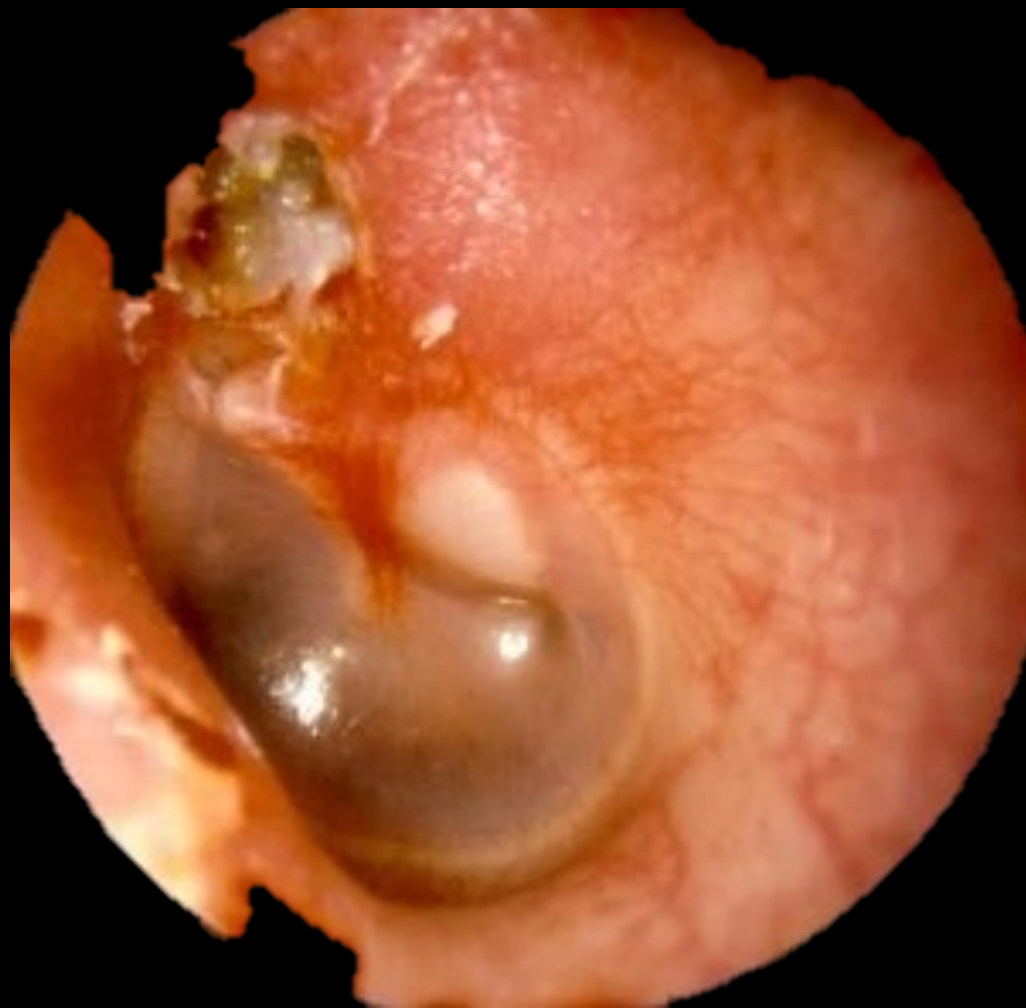








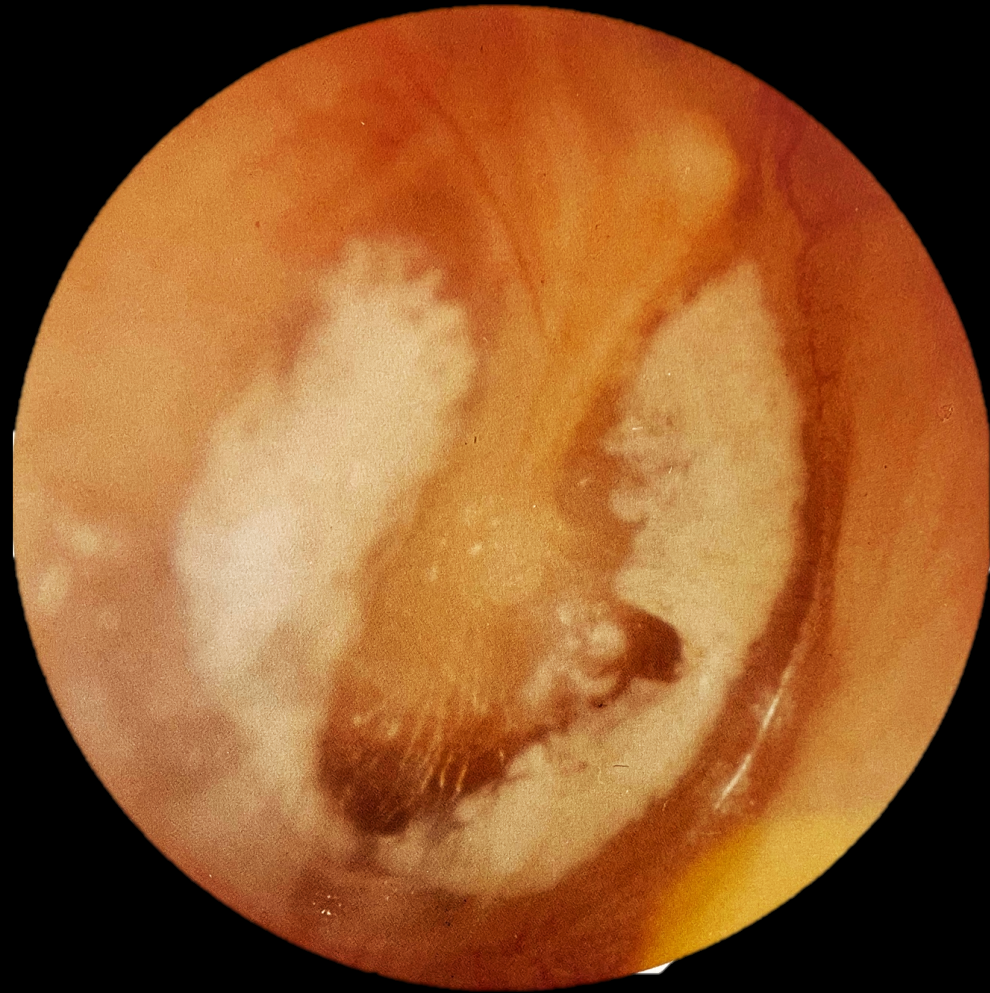
# Varför viktigt?

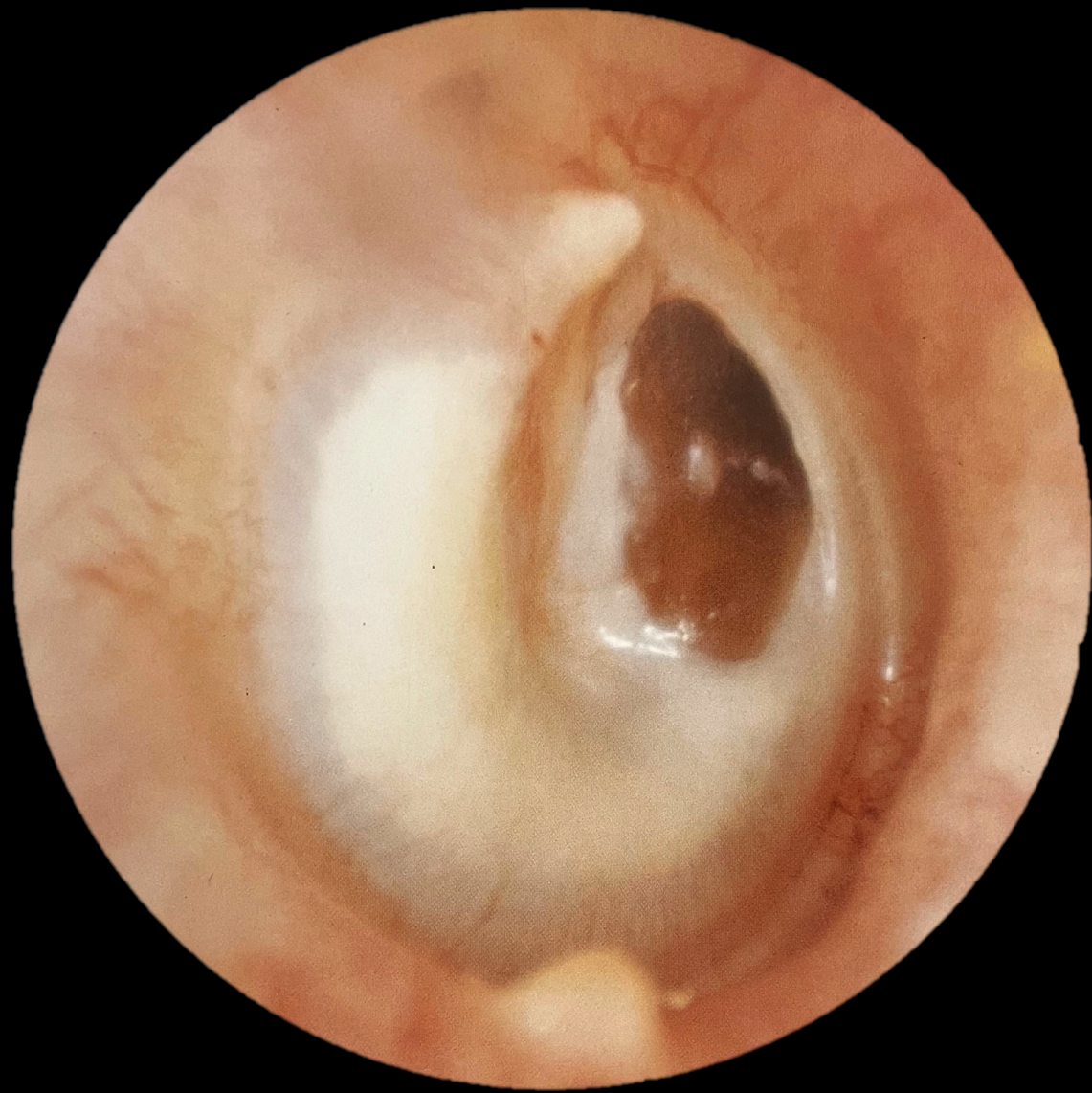
- På lång sikt livsfarliga komplikationer
  - Mastoidit
  - Meningit/Encefalit/Hjärnabscess
  - Sinustrombos
- På lång sikt handikappande komplikationer
  - Dövhet
  - Balansstörning
  - Facialispares
- På kort och lång sikt besvärande komplikationer:
  - Hörselnedsättning
  - Rinnande & illaluktande öra

# Ytterligere trumhinnor

(som vi inte tar nu)

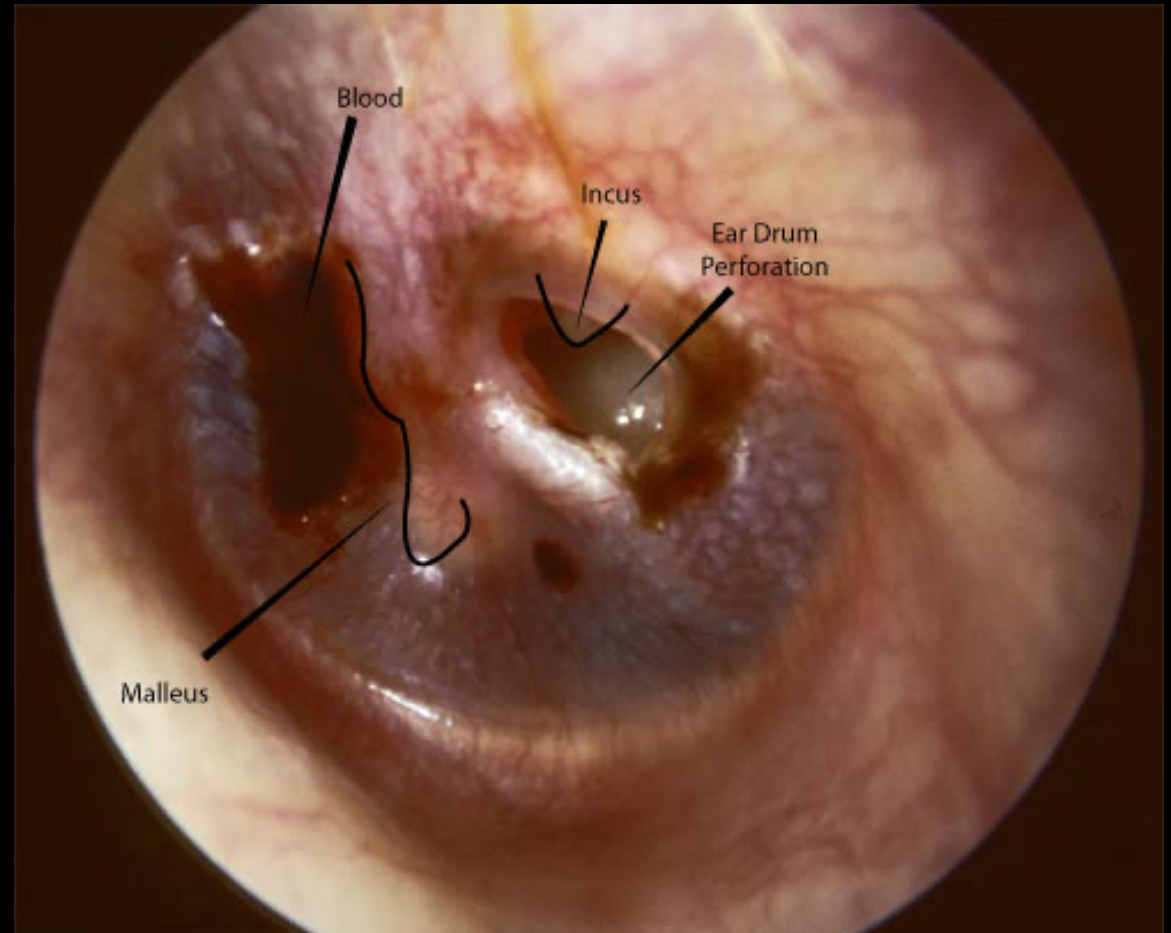




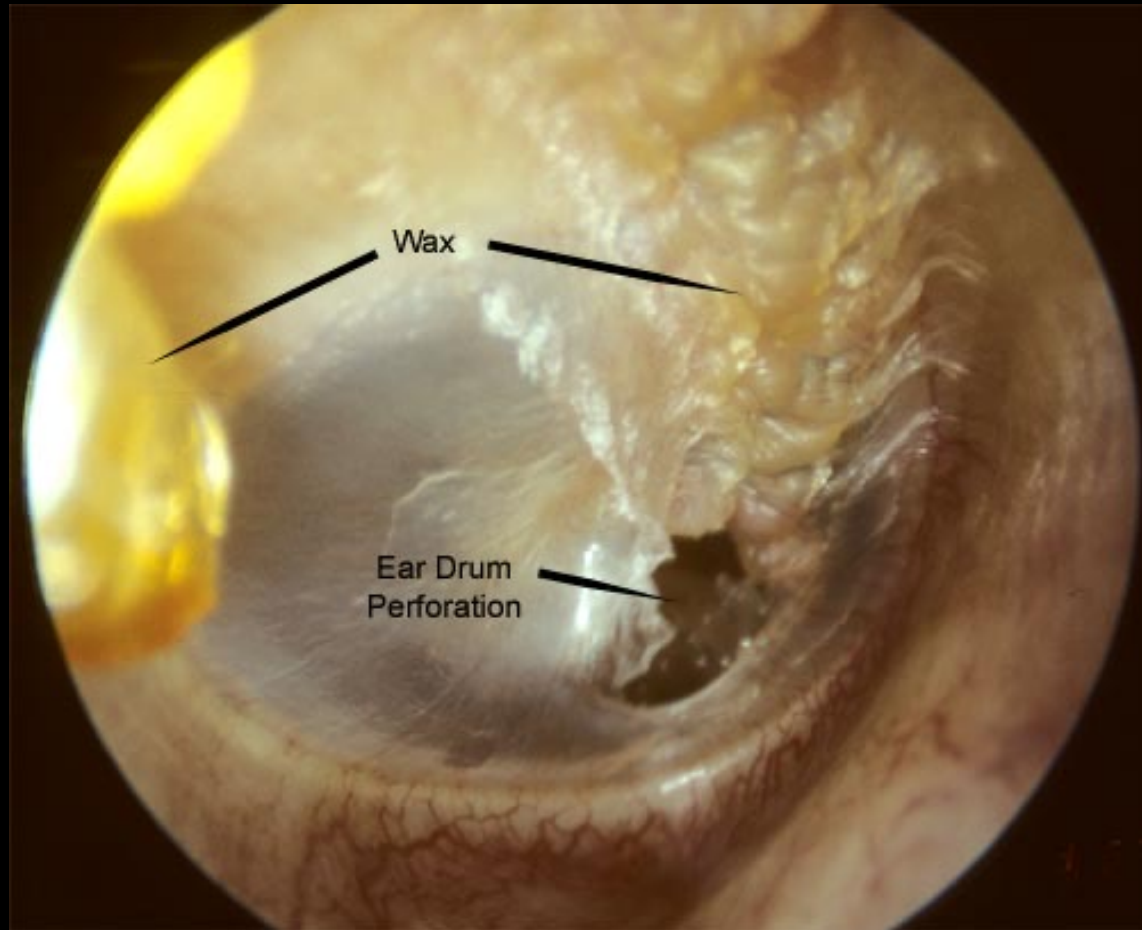


# Trumhinneperforation

---



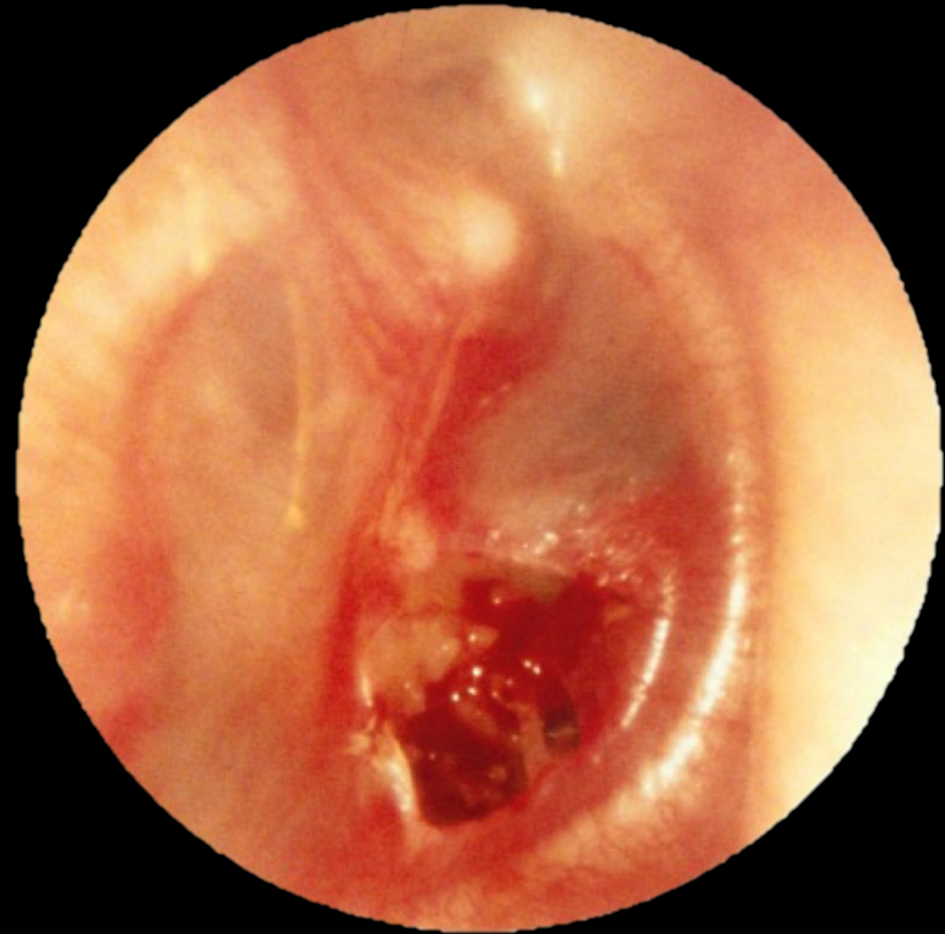

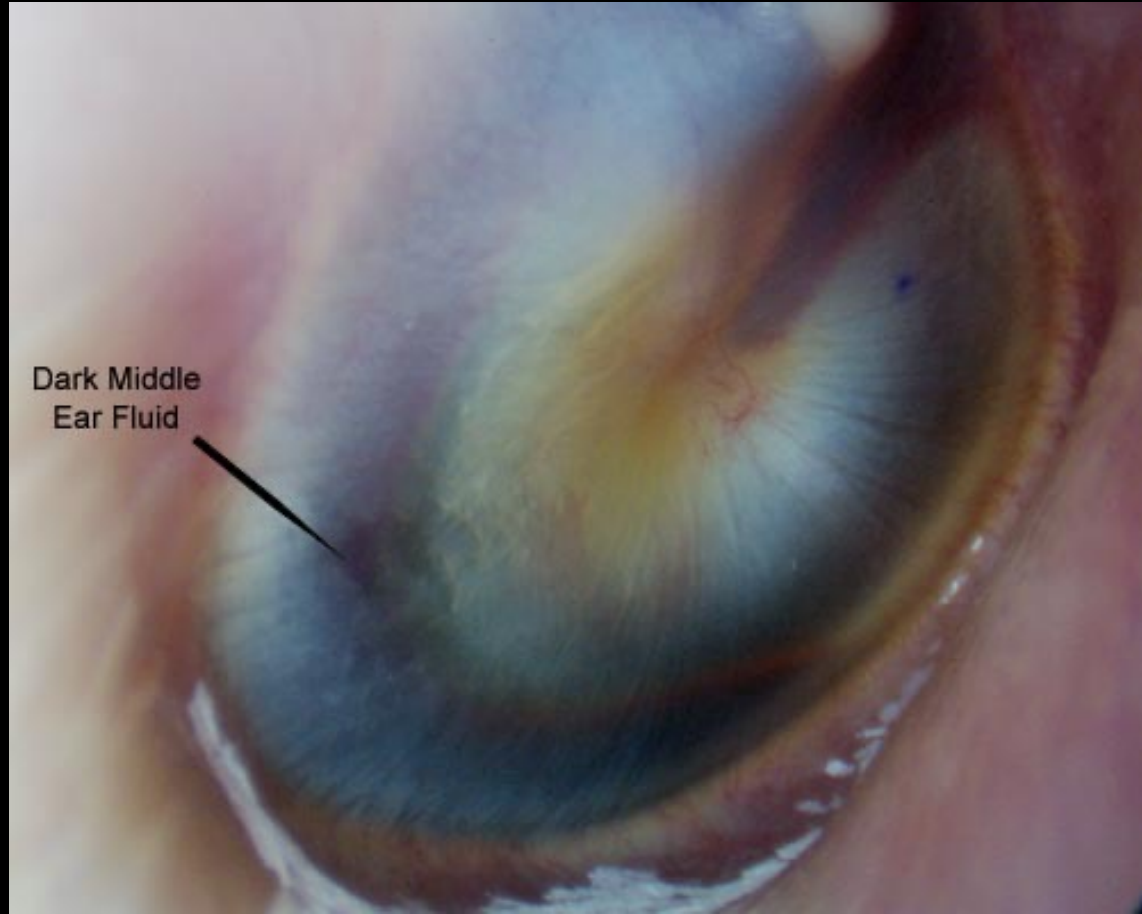


## Behandling

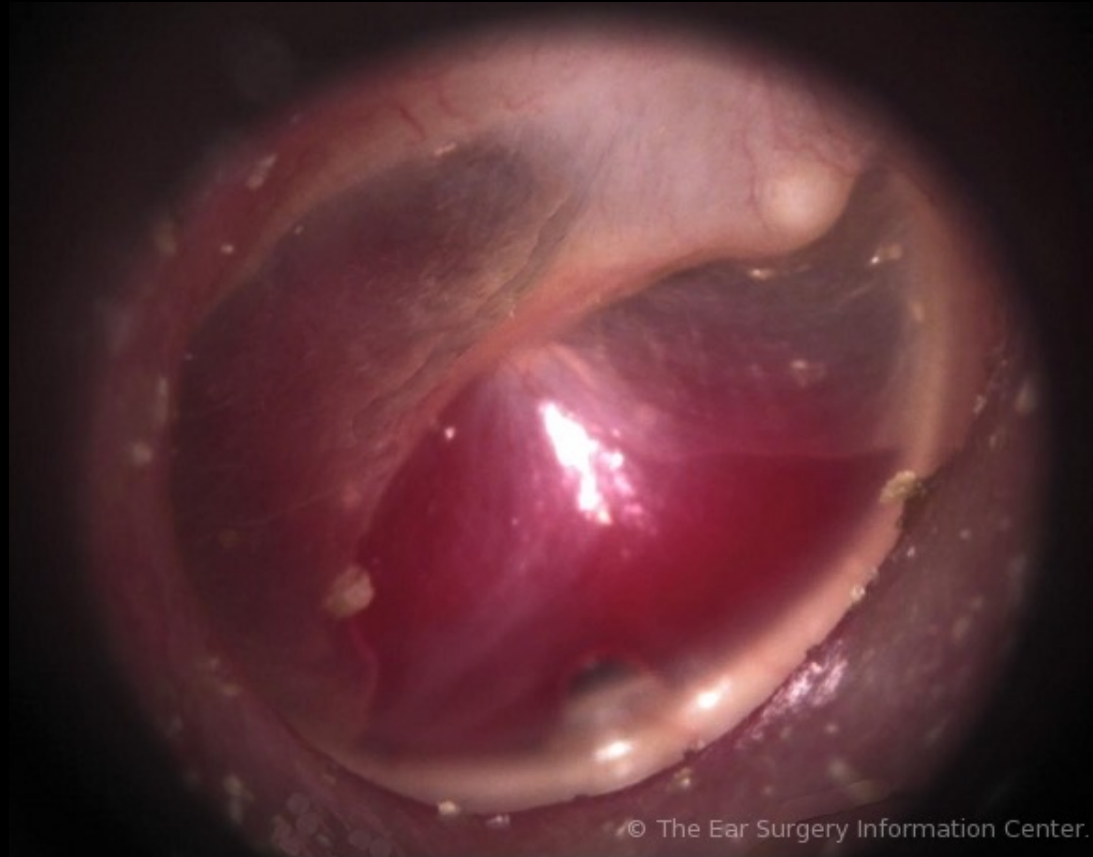
---

- Traumatisk
  - Kontroll 6 v
  - Ingen tendens till läkning eller kvarstående oförändrad eller större → remiss
- Kronisk
  - Barn → remiss
  - Vuxna → remiss om symptom som ger besvär. Dvs rinner. Hns m..





Dark Middle  
Ear Fluid



© The Ear Surgery Information Center.

Glomus tympanicum filling most of middle ear.